**UNIVERSIDADE FEDERAL DA BAHIA**
**FACULDADE DE MEDICINA DA BAHIA**
**PROGRAMA DE PÓS-GRADUAÇÃO EM CIÊNCIAS DA SAÚDE**

# MANIFESTAÇÕES DERMATOLÓGICAS EM INDIVÍDUOS INFECTADOS PELO HTLV-1 EM SALVADOR – BAHIA

Lorena Curvelo Dantas Gondim

Dissertação de Mestrado

Salvador (Bahia), 2011

**UNIVERSIDADE FEDERAL DA BAHIA**
**FACULDADE DE MEDICINA DA BAHIA**
**PROGRAMA DE PÓS-GRADUAÇÃO EM CIÊNCIAS DA SAÚDE**

# MANIFESTAÇÕES DERMATOLÓGICAS EM INDIVÍDUOS INFECTADOS PELO HTLV-1 EM SALVADOR – BAHIA

Lorena Curvelo Dantas Gondim

Professor-Orientador: Paulo Roberto Lima Machado

Dissertação apresentada ao Colegiado do PROGRAMA DE PÓS-GRADUAÇÃO EM CIÊNCIAS DA SAÚDE, da Faculdade de Medicina da Universidade Federal da Bahia, como pré-requisito obrigatório para a obtenção do grau de Mestre em Ciências da Saúde.

Salvador (Bahia), 2011

**UNIVERSIDADE FEDERAL DA BAHIA**
**FACULDADE DE MEDICINA DA BAHIA**
**PROGRAMA DE PÓS-GRADUAÇÃO EM CIÊNCIAS DA SAÚDE**

DISSERTAÇÃO DE MESTRADO

# MANIFESTAÇÕES DERMATOLÓGICAS EM INDIVÍDUOS INFECTADOS PELO HTLV-1 EM SALVADOR – BAHIA

COMISSÃO EXAMINADORA

MEMBROS TITULARES

**Dr. Edgard Marcelino de Carvalho,** doutor em Medicina e Saúde pela UFBA
**Dra. Maria de Fátima Paim,** doutora em Medicina e Saúde pela UFBA
**Dr. Regis de Albuquerque Campos,** doutor em Medicina e Saúde pela UFBA

# FRONTISPÍCIO

“Nossas dúvidas são traidoras e nos fazem perder o que, com freqüência, poderíamos ganhar, por simples medo de arriscar."

William Shakespear

# DEDICATÓRIA

À minha família por fazerem parte
dos momentos mais importantes da minha vida,
por todo auxílio, pelo amor,
pela compreensão e pela paciência.

# AGRADECIMENTOS


- Ao Prof. Paulo Roberto Lima Machado pelo estímulo e confiança ao longo da realização deste trabalho.
- Ao Dr. Edgar Marcelino, pelos ensinamentos, apoio e pelo auxílio fundamental na concretização do mesmo.
- A meu pai Rodolfo Isauro Dantas Junior, professor e amigo, por sempre estar ao meu lado acreditando e confiando em mim.
- A Dra Maria de Fátima Santos Paim de Oliveira, Dra. Ivonise Follador, Dra.Vitória Rêgo, Dr. Newton Guimarães, Dr. Enio Barreto e outros professores e colegas os quais me ensinam e inspiraram na dermatologia.
- Aos colegas do ambulatório multidisciplinar de HTLV pelo incentivo e apoio durante a realização deste estudo e pelo muito que me auxiliaram com seus conhecimentos e experiências.
- Aos colegas e professores da Pós Graduação em Ciências da Saúde pela alegria do convívio.
- A Clara Passos pelo apoio na construção e finalização do estudo.
- As secretárias do ambulatório multidisciplinar de HTLV, do Serviço de Imunologia e da Pós Graduação em Ciências da Saúde pela ajuda constante.
- Ao banco de sangue STS, em especial a Dr. Valdir Lisboa, pelo gentil acolhimento na avaliação e formação do grupo de comparação.
- A Dr. Eduardo Netto, pelo incentivo, apoio e colaboração durante a análise dos dados estatísticos.
- A todas as instituições participantes, por possibilitarem a realização deste estudo.

- Aos pacientes e aos seus familiares por permitirem a concretização desta pesquisa.
- Aos meus amigos, sempre incentivando, acreditando e festejando comigo cada conquista.
- Aqueles que, de forma direta ou indireta, colaboraram com a execução deste trabalho deixo meu agradecimento.

# INSTITUIÇÕES PARTICIPANTES

## Universidade Federal da Bahia

- Serviço de Imunologia (SIM)

## Banco de sangue STS

# FONTES DE FINANCIAMENTO


- National Institutes of Health (NIH), Grant AI079238A
- Conselho Nacional de Pesquisa (CNPq)

# ÍNDICE


| | |
|---|---|
| Índice de Quadros e Tabelas | xiii |
| Índice de Figuras e Gráficos | xv |
| Lista de Siglas e Abreviaturas | xvi |
| I.RESUMO | xviii |
| II. INTRODUÇÃO | xx |
| III. REVISÃO DE LITERATURA | xxii |
| III.1. Introdução | xxii |
| III.2. Manifestações cutâneas descritas na infecção pelo HTLV-1 | xxvii |
| III.2.1. Lesões Dermatológicas em Portadores Assintomáticos | xxix |
| III.2.2. Lesões dermatológicas na ATLL | xxxi |
| III.2.3. Lesões dermatológicas na HAM-TSP | xxxv |
| III.2.4. Outras lesões | xxxviii |
| III.2.4.1.Escabiose/ Sarna crostosa | xxxviii |
| III.2.4.2.Dermatite seborréica | xl |
| III.2.4.3.Dermatofitose | xli |
| IV. OBJETIVOS | xliii |
| V. CASUÍSTICA, MATERIAL E MÉTODOS | xliv |
| V.1. Modelo do estudo | xliv |
| V.2. Período do estudo | xliv |
| V.3. População do estudo | xliv |
| V.4. Aspectos éticos | xlvi |
| V. 5. Avaliação dos dados clínicos e laboratoriais | xlvii |

VI. RESULTADOS liii

VII. DISCUSSÃO lxiv

VIII PERSPECTIVAS DO ESTUDO lxxi

IX. CONCLUSÕES lxxii

X. SUMMARY lxxiii

XI. REFERÊNCIAS BIBLIOGRÁFICAS lxxv

XII. ANEXOS lxxxix

1. Termo de Consentimento Livre e Pré-esclarecido xc

2. Formulário para Coleta de Dados xciii

3. Aprovação pelo Comitê de Ética em Pesquisa xcv

XIII. ARTIGO PUBLICADO xcvi

1. ARTIGO 1. Lorena Dantas, Clara Passos, Paulo R. L. Machado. Manifestações Dermatológicas em indivíduos infectados pelo HTLV-I. Gaz.méd.Bahia 2009; 79:1(Jan-Dez): 45- 9.

XIV. ARTIGO SUBMETIDO

# ÍNDICE DE QUADROS E TABELAS

**Tabela I.** Classificação das lesões dermatológicas em pacientes infectados pelo HTLV-1, segundo Nobre, 2004 xxviii

**Tabela II.** Critérios Diagnósticos para ATLL. Levine, 1994 xxxii

**Tabela 1.** Caracterização sócio-demográfica e econômica dos pacientes do ambulatório multidisciplinar de HTLV-1 do Complexo HUPES-UFBA e indivíduos soronegativos avaliados do banco de sangue STS, Salvador (Bahia), 2008 – 2010. liv

**Tabela 2.** Prevalência de características sobre transfusão sanguínea, tatuagem e sobre amamentação dos pacientes do ambulatório multidisciplinar de HTLV-1 do Complexo HUPES-UFBA e indivíduos soronegativos avaliados do banco de sangue STS, Salvador (Bahia), 2008 – 2010. lv

**Tabela 3.** Prevalência das co-morbidades nos pacientes do ambulatório multidisciplinar de HTLV-1 do Complexo HUPES-UFBA e indivíduos soronegativos avaliados do banco de sangue STS, Salvador (Bahia), 2008 – 2010. lv

**Tabela 4.** Distribuição dos casos e controles segundo algumas dermatoses associadas dos pacientes com HTLV e as dermatoses associadas dos pacientes do ambulatório multidisciplinar de HTLV-1 do C-HUPES e indivíduos soronegativos avaliados do banco de sangue STS, Salvador (Bahia), 2008 – 2010. lvii

**Tabela 5.** Associação entre a utilização de corticóide ou prednisona com as dermatoses associadas dos pacientes do ambulatório multidisciplinar de HTLV-1 do C- HUPES, Salvador (Bahia), 2008 – 2010. lvii

**Tabela 6.** Distribuição dos casos e controles segundo algumas dermatoses associadas dos pacientes com HTLV e as dermatoses associadas dos pacientes do ambulatório multidisciplinar de HTLV-1 do C- HUPES e indivíduos soronegativos avaliados do banco de sangue STS, Salvador (Bahia), 2008 – 2010. lviii

**Tabela 7.** Associação entre a classificação final dos pacientes com HTLV e as dermatoses associadas dos pacientes do ambulatório multidisciplinar de HTLV-1 do C-HUPES, Salvador (Bahia), 2008 – 2010. lix

**Tabela 8.** Medidas descritivas (mediana e desvio-quartil) das citocinas estudadas em relação a presença ou não da micose superficial dos pacientes do ambulatório multidisciplinar de HTLV-1 do C-HUPES, Salvador (Bahia), 2008 – 2010. lxii

**Tabela 9.** Medidas descritivas (mediana e desvio-quartil) das citocinas estudadas em relação a presença ou não de dermatite seborreica dos pacientes do ambulatório multidisciplinar de HTLV-1 do C-HUPES Salvador (Bahia), 2008 – 2010. lxii

**Tabela 10.** Medidas descritivas (mediana e desvio-quartil) das citocinas estudadas em relação a presença ou não de Xerodermia dos pacientes do ambulatório multidisciplinar de HTLV-1 do C- HUPE, Salvador (Bahia), 2008 – 2010. lxiii

**Tabela 11.** Medidas descritivas (mediana e desvio-quartil) das citocinas estudadas em relação a presença ou não de Ictiose dos pacientes do ambulatório multidisciplinar de HTLV-1 do C-HUPES, Salvador (Bahia), 2008 – 2010. lxiii

# INDICE DE FIGURAS E GRÁFICOS

**Figura I.** Prevalência sorológica para HTLV-I/II (/1000 doações) em doadores de sanguenas capitais dos estados brasileiros e Distrito Federal. Catalan-Soares, 2005. xxiv

**Gráfico 1.** Associação entre a classificação final dos pacientes com HTLV e as dermatoses associadas dos pacientes do ambulatório multidisciplinar de HTLV-1 do C-HUPES, Salvador (Bahia), 2008 – 2010. lx

**Gráfico 2:** Gráfico de dispersão do Interferon Alfa em relação a carga proviral dos pacientes segundo a presença ou ausência de dermatite seborréica do ambulatório multidisciplinar de HTLV-1 do C- HUPES, Salvador (Bahia), 2008 – 2010. lxi

# LISTA DE SIGLAS E ABREVIATURAS

| | |
|---|---|
| CD | *Cluster of differentiation* |
| C-HUPES | Complexo Hospitalar Universitário Professor Edgard Santos |
| DA | Dermatite Atópica |
| DIH | Dermatite Infecciosa associada ao HTLV-1 |
| DM | Diabetes mellitus |
| DNA | Ácido desoxirribonucléico |
| DS | Dermatite Seborréica |
| ELISA | Enzyme Linked Immuno Sorbent Assay |
| EDSS | Escala de capacidade funcional ampliada |
| HAM/TSP | Mielopatia associada ao HTLV-1/ Paraparesia Espástica Tropical |
| HAU | Uveíte Associada ao HTLV-1 |
| HIV | Vírus da Imunodeficiência Humana |
| HLA | *Human leukocyte antigen* |
| HTLV | Vírus Linfotrópico Humano de células T |
| HTLV-I | Vírus Linfotrópico Humano de células T do tipo 1 |
| HTLV-II,III,IV | Vírus Linfotrópico Humano de células T do tipo 2,3,4 |
| IFN-γ | Interferon-gama |
| IL-10 | Interleucina 10 |
| IL-2 | Interleucina 2 |
| IL-2R | Receptor da Interleucina 2 |
| IL-4 | Interleucina 4 |
| IL-5 | Interleucina 5 |
| IL-6 | Interleucina 6 |

| | |
|---|---|
| LCR | Líquido Céfalo Raquidiano |
| ATLL | Linfoma/Leucemia de células T do Adulto |
| MF | Micose fungóide |
| NK | *Natural killer* |
| OMS | Organização Mundial de Saúde |
| PCR | Reação de polimerização em cadeia |
| PV | Pitiríase Versicolor |
| RNA | Ácido ribonucléico |
| STS | Serviço de transfusão de sangue |
| TCLE | Termo de consentimento livre e esclarecido |
| Th1, Th2 | Célula T *helper* do tipo 1, 2 |
| TNF-$\alpha$ | Fator de Necrose Tumoral- $\alpha$ |
| UFBA | Universidade Federal da Bahia |
| WB | Western blot |

# I. RESUMO


## MANIFESTAÇÕES DERMATOLÓGICAS EM INDIVÍDUOS INFECTADOS PELO HTLV-I EM SALVADOR – BAHIA

**Introdução:** O vírus linfotrópico de células T do adulto do tipo 1 (HTLV-1) se associa a manifestações específicas como linfoma/ leucemia de células T do adulto (ATLL), a mielopatia associada ao HTLV-1 ou paraparesia espástica tropical (HAM/TSP), a uveíte associada ao HTLV-1 (HAU) e a dermatite infecciosa (DIH). A DIH, um eczema recidivante da infância, foi a primeira doença dermatológica associada ao HTLV-1. Porém, diversas manifestações dermatológicas já foram descritas em pacientes HTLV-1 positivos, principalmente, em indivíduos com ATLL ou HAM/TSP.

**Objetivo:** Determinar a prevalência das lesões dermatológicas em pacientes infectados pelo HTLV-1 do ambulatório multidisciplinar de HTLV-1 do HUPES e comparar com indivíduos soronegativos provenientes do Banco de Sangue STS em Salvador, Bahia.

**Metodologia:** Estudo de prevalência realizado com dois grupos de indivíduos: 179 soropositivos (ELISA positivo e WB positivo), e 193 soronegativos (ELISA negativo), entre 2008 e 2010. Os indivíduos foram avaliados de forma aleatória, preenchendo a um questionário com dados epidemiológicos e clínicos, e examinados quanto à presença ou não de lesões dermatológicas. Adicionalmente, foram dosados a carga proviral e níveis de IFN-$\gamma$, TNF-$\alpha$, IL-5 e IL-10 em um subgrupo de portadores de HTLV-1.

**Resultados:** Micoses superficiais foram encontradas em 54 indivíduos (30,2%) com HTLV-1 e 26 (13,5%) no grupo soronegativo (p= 0, 000). Xerodermia em 39,1% dos casos e em 9,3% dos soronegativos (p= 0, 000). Ictiose foi visto em nove (5%) pacientes dos casos e nenhum individuo do grupo de comparação (p= 0,002).

Igualmente significante foi a associação entre dermatite seborréica (DS) e HTLV-1, com presença desta dermatose em 43 pacientes (24%) e 24 (12,4%) dos soronegativos (p=0,05). A produção de TNF α nos pacientes sem DS foi de 427 ± 501, enquanto nos pacientes com diagnóstico de DS esse valor foi superior (780 ± 518) (p= 0, 031). O valor da carga proviral nesse grupo também foi maior (146641± 88482) (p= 0, 023).

**Conclusões:** Os portadores de HTLV-1 apresentaram maior freqüência de lesões cutâneas de micoses superficiais, dermatite seborréica, xerose cutânea e ictiose, sendo positiva a associação entre o vírus HTLV-1 e a presença das dermatoses citadas. O achado de níveis mais elevados de TNF α e carga proviral nos indivíduos soropositivos com DS pode evidenciar o papel dessa citocina na patogênese das lesões de DS nos portadores de HTLV-1.

**Palavras-chave: 1.** Vírus linfotrópico humano de células T do tipo 1; **2.** HTLV-1; **3.** Lesões cutâneas e HTLV-1; **4.** Manifestações dermatológicas e HTLV-1; **5.** Citocinas e HTLV-1.

# II. INTRODUÇÃO

O vírus linfotrópico humano de células T do tipo 1 (HTLV-1) pertencente à família *Retroviridae*, à subfamília *Orthoretrovirinae* e ao gênero *Deltaretrovirus* , foi primeiramente isolado nas células sanguíneas de um paciente com linfoma/leucemia de células T do adulto nos Estados Unidos durante a década de 80 (Akimoto, 2007; Carvalho, 2005; Poiesz, 1980). O HTLV-1 apresenta tropismo particular pelos linfócitos CD4 + mas pode também ser encontrado em células T CD8+, células NK, células dendríticas e células epiteliais (Lupi,2003). A sua transmissão ocorre por três vias: via vertical, de mãe para filho que se faz principalmente através da amamentação, via sexual, sobretudo com transmissão do homem para mulher e via parenteral por transfusão sangüínea, de hemoderivados ou uso de drogas injetáveis (Bittencourt, 1998; Nobre, 2006).

O HTLV-1 apresenta ampla distribuição mundial com aproximadamente 10- 20 milhões de pessoas infectadas pelo vírus, sendo endêmico no Japão, parte da África Central, Caribe e América do Sul ( Edlich, 2000; Matsuoka, 2005). O Brasil apresenta prevalência moderadamente alta para o HTLV-1, principalmente nos estados norte/ nordeste. Salvador é a cidade brasileira de maior prevalência do vírus, em torno de 1,8% na população em geral (Dourado, 2003).

Diversas doenças estão relacionadas ao HTLV-I como a Leucemia/ Linfoma de células T do adulto (ATLL), paraparesia espástica tropical/ mielopatia associada ao HTLV-1 (HAM/TSP) , uveíte do HTLV-1, assim como inúmeras alterações dermatológicas tais como a xerose cutânea, eritema palmar e malar, ictiose, sarna norueguesa e principalmente a dermatite infecciosa (Shimoyama,1991; Osame, 1986;

La Grenade, 1996). Considerando que algumas das manifestações dermatológicas podem estar associadas ao desenvolvimento de outras doenças relacionadas ao HTLV-1, este trabalho poderá contribuir não somente com a identificação de marcadores cutâneos associados à infecção pelo HTLV-1, mas também associados a manifestações graves de doença, preenchendo uma lacuna na literatura.

# III. REVISÃO DE LITERATURA

## III. 1. INTRODUÇÂO

O vírus linfotrópico humano de células T do tipo 1 (HTLV-1), foi primeiramente isolado em um paciente portador de Linfoma/ Leucemia de células T do adulto (ATLL), em 1980 nos Estados Unidos, sendo o primeiro retrovírus associado à doença em humanos ( Poiesz, 1980). Posteriormente foram descritas a mielopatia associada ao HTLV-1 ou paraparesia espástica tropical (HAM/ TSP) e a uveíte associada ao HTLV-1 (Román, 1988; Mochizuchi, 1992). No entanto, a maioria dos portadores do HTLV-1 é considerada assintomática, sendo estimado que cerca de 0,5 a 5% dos infectados podem desenvolver alguma doença relacionada ao vírus ( Verdonck, 2007).

O HTLV- 2 foi isolado em dois pacientes com leucemia de células pilosas, e foi observada sua concordância em 66% com o genoma do HTLV-1 (Bittencourt, 2006). O HTLV-2 vem sendo encontrado principalmente entre usuários de drogas injetáveis nos Estados Unidos (Ehrlich, 1989; Roucoux, 2005). Os novos retrovírus descritos HTLV-3 e HTLV-4 foram isolados em amostras de sangue de indivíduos na África Central (Calattini, 2005; Wolfe, 2005)

O HTLV-1 pertencente à família *Retroviridae*, à subfamília *Orthoretrovirinae* e ao gênero *Deltaretrovirus* (Akimoto, 2007; Carvalho, 2005). O HTLV-1 apresenta tropismo particular pelos linfócitos CD4 + mas pode também ser encontrado em células T CD8+, células NK, células dendríticas e células epiteliais (Lupi,2003). Ele tem como característica a sua integração ao DNA da célula hospedeira, mecanismo que garante a persistência da infecção ao longo da vida dos indivíduos infectados (Bangham,2005).

A sua transmissão ocorre predominantemente por via vertical principalmente através da amamentação (Kajiyama, 1986). Outras maneiras de transmissão são pela via sexual e parenteral pelo uso de seringas contaminadas (Bittencourt,1998; Nobre, 2006). O leite materno de mulheres com HTLV-1 contém células infectadas, por isso o aleitamento, nesses casos, é desaconselhado, pois 7 a 42% das crianças amamentadas adquirem a infecção. Porém, também já se sabe que crianças não amamentadas ainda estão expostas a uma freqüência de infecção em torno de 3,3 a 13,8% por via transplacentária (Ando, 1989; Hino, 1996; Hirata, 1992; Oki, 1992; Takahashi, 1991). A transmissão sexual é feita do homem para mulher numa freqüência de 61% enquanto que da mulher para o homem isso ocorre em 4% das vezes (Ando, 1989; Ureta-Vidal, 1999). A transfusão sanguínea é uma via de contaminação muito eficiente, com soro conversão em 40 a 60% dos expostos em um período de 60 dias (Pérez, 2007)

A infecção pelo HTLV-1 é endêmica em algumas partes do mundo como Japão, Caribe, Melanésia, América do Sul e África (Carneiro-Proietti, 2002; Nobre, 2006). Atualmente, estima-se que 10 a 20 milhões de pessoas estejam infectadas pelo HTLV-1 no mundo (Edlich, 2000), porém as taxas de soroprevalência não são mundialmente homogêneas, variando de acordo com a região geográfica, com a composição sócio-demográfica da população estudada e com os comportamentos de risco individuais (Catalan-Soares *apud* Hemominas, 2006). No Brasil, as maiores prevalências são encontradas nos estados da Bahia e Maranhão (Catalan-Soares, 2005). Salvador registra uma das mais altas soroprevalência, com números que variam de 1,3% entre doadores de sangue e 1,8% na população geral (Galvao- Castro, 1997; Dourado, 2003).

**Figura I**: Prevalência sorológica para HTLV-1/2 (/1000 doações) em doadores de sangue nas capitais dos estados brasileiros e Distrito Federal.

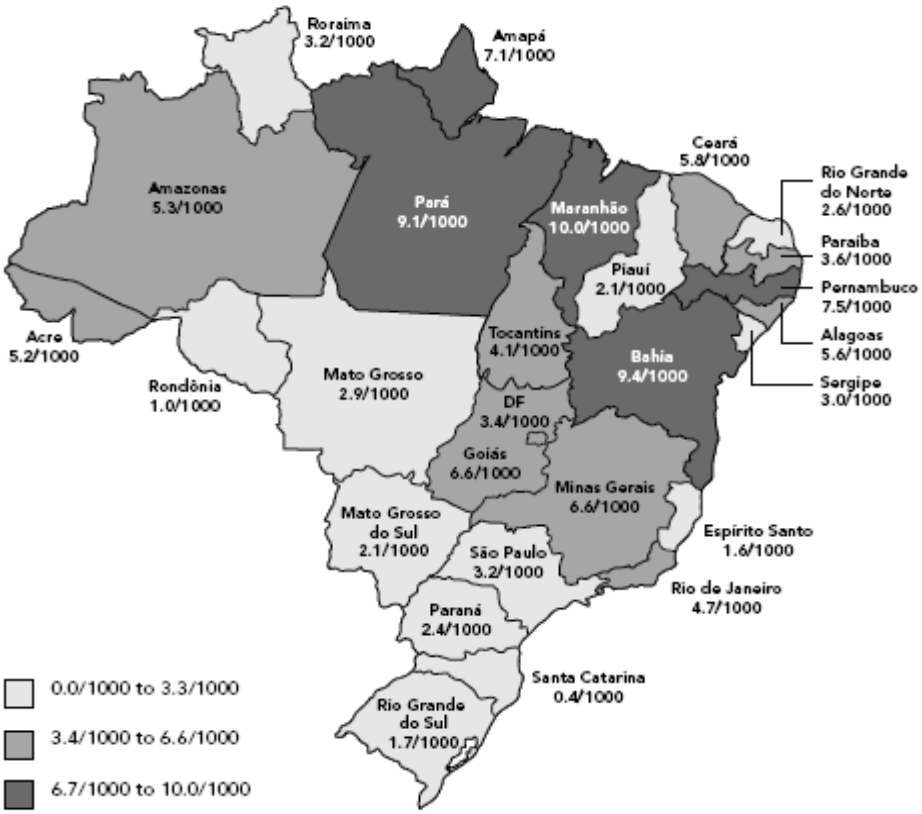


Fonte: Catalan-Soares, *et al.*, 2005

Características do vírus e do hospedeiro, como cepas diferentes, carga proviral e polimorfismo de haplótipos HLA vêm sendo estudados como fatores determinantes da evolução da infecção, mas a contribuição relativa destes fatores na patogênese da ATLL e HAM/TSP não está estabelecida (Proietti, 2005).

O HTLV contém um genoma de RNA de fita simples e possui quatro regiões genômicas principais: *gag, pol, env*, com função estrutural, e a região X que contém os genes *tax* e *rex* que possuem função regulatória (Kobayashi, 2006; Kroon *apud* Hemomias, 2006; Manns, 1999). O gene *gag* codifica proteínas estruturais que vão formar a matriz, o capsídeo e a proteína ligante de ácido nucléico viral (Covas *apud* Hematologia: Fundamentos e Prática, 2004). As seqüências *env* codificam as proteínas

do envelope viral necessárias para a infecção celular. O gene *pol* codifica a transcriptase reversa, a integrase e as enzimas protease necessárias para a replicação viral. A região pX codifica as proteínas regulatórias tax e rex. A proteína tax é capaz de ativar vias de transcrição celular, pois age se ligando à proteína inibidora do ciclo celular, $p16i^{nk}$, permitindo com isso que o fator de transcrição, E2F, que estava acoplado à proteína Rb seja liberado e, então, o ciclo celular progrida de G1 pra S. Além disso, é responsável por promover mutações que inibem a apoptose, aumentando a proliferação celular e o risco de transformação maligna das células hospedeiras, pois é capaz de abolir a funcionalidade da proteína p53 e com isso a apoptose induzida por essa proteína frente a uma mutação celular não corrigida. O gene rex controla o processamento do RNAm viral  induzindo a formação de proteínas gag, pol e env e inibe a RNAm das proteínas rex e tax. Nas células de pacientes infectados pelo HTLV a expressão de tax é baixa uma vez que é regulada pela ação da proteína rex. Com isso a expressão de peptídeos tax na superfície celular é diminuída evitando a destruição da célula infectada pela ativação imune (Martins *apud* Hemominas, 2006).

A resposta imune ao HTLV-1 difere da resposta observada para outras infecções crônicas causadas por vírus. Os mecanismos naturais de controle com produção de Interferons $\alpha$ e $\beta$ e na lise mediada pelo complemento não são suficientes para controlar a infecção pelo HTLV-1.

O HTLV-1 é responsável por alterar a funcionalidade do sistema imunológico das pessoas infectadas, sendo capaz de infectar e incorporar-se aos genomas das células infectadas. Além disso, este vírus interfere nas vias de ativação e morte celular mediadas por proteínas regulatórias induzindo uma resposta inflamatória Th1 exacerbada com produção de citocinas como interferon-$\gamma$ (INF-$\gamma$), porém não suficiente para eliminar a infecção viral. (Carvalho, 2001). O HTLV-1 também é responsável pela

ativação linfocitária, verificada pela presença de marcadores celulares e pelo aumento da produção de interleucina-2 (IL-2) e de seu receptor (IL-2R) (Arima, 1997). Essa forte resposta Th1 pode suprimir a resposta Th2 específica com redução dos níveis de interleucina-4 (IL-4), e conseqüentemente da produção de imunoglobulina E (IgE) total e específica, e então tornar o indivíduo infectado pelo HTLV-1 mais susceptível a infecções por helmintos, como *Strongyloides stercoralis* e *Schistosoma mansoni* (Carvalho, 2005 ; Porto, 2001).

O teste sorológico mais utilizado para triagem é o ensaio imunoenzimático (ELISA), que quando positivo deve ser confirmado por testes mais específicos como o *Western blot* (Sabino, 2006). O *Western blot* permite a diferenciação em HTLV-1 e 2 (Berini, 2008). Para casos com sorologia indeterminada ou nos casos em que o *Western blot* não diferencia o tipo de HTLV, a reação em cadeia de polimerase ( PCR) pode ser útil. Este também é um método de escolha para detecção precoce da infecção, já que é capaz de identificar diretamente o DNA proviral (Bittencourt, 2006; Ehrlich, 1989). Testes com anticorpos positivos em menores de um ano de vida não representam, necessariamente, infecção, uma vez que, os anticorpos da mãe infectada são capazes de passar através da placenta (Bittencourt, 2006).

A maioria dos pacientes com HTLV-1 é assintomática, entretanto já é bem conhecido o papel etiológico do HTLV-1 em algumas doenças, como Linfoma/Leucemia de células T do adulto (ATLL), a Mielopatia associada ao HTLV-1ou Paraparesia Espástica Tropical (HAM/TSP), a Uveíte associada ao HTLV-1 (HAU) e a Dermatite Infecciosa associada ao HTLV-1 (DIH) (Bittencourt, 2005a; Bittencourt, 2005b; Gabet, 2003; Nobre, 2005), porém, pela literatura, o risco de desenvolver uma dessas doenças é estimado em menos de 2% para HAM/TSP e de aproximadamente 5% para ATLL (Manns, 1999).

A primeira dermatose associada ao HTLV-1 foi a dermatite infecciosa (DIH), uma forma de eczema com caráter crônico recidivante, inicialmente descrita em 1966 na Jamaica, mas somente associada ao vírus em 1990 ( Sweet, 1966; La Grenade, 1990).

Algumas dermatoses infecciosas e inflamatórias foram documentadas nos pacientes com ATLL e na HAM/ TSP mas, posteriormente, foi relatado também maior número de manifestações cutâneas nos portadores assintomáticos ( Oshima, 2007; Setoyama, 1998; Gonçalves, 2003; Nobre, 2005). Pouco se sabe sobre a prevalência das dermatoses inflamatórias e infecciosas nos portadores do HTLV-1 e não foi encontrado estudos com adultos infectados pelo vírus, buscando avaliar a incidência dessas manifestações comparando os portadores com indivíduos soronegativos.

Devido à alta prevalência do HTLV-1 no Brasil, principalmente na população soteropolitana e sua associação com manifestações cutâneas, este trabalho tem como objetivo ver a real prevalência dessas manifestações afim de que o reconhecimento dessas lesões possa levar a adoção de medidas no plano individual, familiar e coletivo para melhoria na qualidade de vida desses indivíduos e prevenção.

## III. 2. MANIFESTAÇÕES CUTÂNEAS DESCRITAS NA INFECÇÃO PELO HTLV- 1

As doenças dermatológicas têm manifestação muito frequente em pacientes com HTLV-1, principalmente nos pacientes com HAM/TSP e ATLL, mas acometem também os pacientes assintomáticos (Gonçalves, 2003; Nobre, 2005).

Devido à grande diversidade de manifestações dermatológicas em pacientes com HTLV-1 algumas classificações já foram propostas. A primeira delas foi publicada em

1996 por Rueda & Blanck na qual as lesões eram divididas em dois grandes grupos: lesões associadas à presença de células infectadas pelo HTLV-1 (Neoplásicas ou Inflamatórias não-neoplásicas) e lesões associadas à imunossupressão ( Infecciosas ou Neoplásicas). Em 2000, La Grenade propôs nova classificação dividida em três categorias: lesões relacionadas às doenças causadas pelo HTLV-1, lesões relacionadas à imunossupressão e lesões inespecíficas. A mais recente classificação foi desenvolvida por Nobre em 2004 fazendo uma associação das classificações anteriores na qual as lesões dermatológicas no paciente com HTLV-1 foram divididas em três categorias (Guedes *apud* Hemominas, 2006).

**Tabela I.**Classificação das lesões dermatológicas em pacientes infectados pelo HTLV-1

| |
|---|
| **Lesões diretamente causadas por células infectadas pelo HTLV-1 na pele.** |
| Neoplásicas |
| Não-neoplásicas |
| **Lesões indiretamente causadas por células infectadas pelo HTLV-1 na pele** |
| Produção de citocinas |
| Imunossupressão |
| Alterações neurológicas |
| Outros mecanismos indiretos |
| **Lesões inespecíficas** |

Nobre, 2004

É bastante provável que muitas das alterações cutâneas se devam a mais de um fator, onde a infecção direta do vírus na célula pode se associar com a interferência indireta em diversas funções. Assim, a infecção e ação do HTLV-1 em linfócitos pode induzir proliferação clonal (Aifantis, 2008), e/ou aumento na produção de citocinas pro inflamatórias (Carvalho, 2001; Santos, 2004), respondendo pelo aparecimento do

ATLL, DIH e DS. Em outras situações o linfócito pode sofrer alterações funcionais tendo como conseqüência algum grau de imunossupressão da resposta celular (Popovic, 1984), o que explicaria a maior freqüência de quadros infecciosos como as dermatofitoses e a sarna crostosa. Outras células do território cutâneo podem ser infectadas pelo vírus, como células do sistema nervoso autônomo, de glândulas sudoríparas e queratinóticos, cuja disfunção resultante pode se associar a diversos graus de xerodermia incluindo a ictiose adquirida (Setoyama, 1998; Hashiguchi, 1989).

### III. 2. 1. Lesões Dermatológicas em Portadores Assintomáticos

Existem evidências de que lesões dermatológicas podem estar associadas à infecção pelo HTLV-1 em indivíduos assintomáticos (Gonçalves, 2003; Nobre, 2006). Há relato que indivíduos atendidos em clínicas dermatológicas têm maior prevalência da infecção pelo HTLV-1 do que a observada na população em geral (Ajithkumar, 2002; La Grenade, 2000; Olumide, 1997; Nobre, 2007).

Estudo realizado em Minas Gerais em doadores de sangue mostrou que em 128 portadores assintomáticos do HTLV-1 o exame dermatológico foi anormal em 49% dos casos (*odds ratio* = 8,77) comparado com 12 % em 108 indivíduos soronegativos do grupo controle (Gonçalves, 2003). As alterações dermatológicas mais encontradas foram dermatofitose (34%), ictiose adquirida (7%) e DS (6,3%). Os autores identificaram o vírus através de PCR em 43% das amostras de pele normal do grupo de soropositivos, e com maior freqüência na pele anormal comparada com a pele normal no mesmo indivíduo, o que sugere que os linfócitos infectados migram para a pele e podem participar diretamente das alterações cutâneas.

A avaliação dermatológica de 30 pessoas de uma mesma família cuja metade era portadora do HTLV-1 mostrou sete casos de xerodermia incluindo três casos de ictiose adquirida, somente nos soropositivos, além de uma maior carga proviral nos sujeitos com mais de uma manifestação cutânea (Nobre, 2006). Outras alterações cutâneas descritas foram *tinea pedis* (dois casos), candidíase interdigital (um caso), cicatriz de herpes zoster (dois casos), rosácea (um caso) e escabiose (um caso).

Estudo recente documenta uma maior prevalência de HTLV-1 em pacientes dermatológicos (0,7%) comparados com doadores de sangue (0,2%). As dermatoses mais encontradas nos soropositivos foram: vitiligo, dermatofitose e hanseníase (Nobre, 2007).

Vários relatos demonstram uma maior freqüência de escabiose e suas formas graves como a sarna crostosa nos portadores assintomáticos do HTLV-1 (Blas, 2005; Brites, 2002). Em países onde a prevalência da infecção pelo HTLV-1 é alta, a sarna crostosa é um marcador desta infecção. As causas descritas para esse tipo de escabiose são: supressão da resposta celular T, diabetes, várias neuropatias, artrite reumatóide, lúpus eritematoso sistêmico e desnutrição. Finalmente, vitiligo, herpes zóster, foliculite decalvante e outras dermatoses têm sido descritas em menor número (Gonçalves, 2003; Guedes, 2006), permitindo que a sua relação com a presença do HTLV-1 possa ser questionada.

### III. 2. 2. Lesões dermatológicas na ATLL

A ATLL foi descrita inicialmente em 1977 em Kyoto, Japão, por Takatsuki como uma entidade clínica distinta. Em 1980, foi isolado o HTLV-1 de um paciente com ATLL e então foi demonstrado a relação do vírus com essa patologia. O primeiro caso de ATLL, no Brasil, foi publicado em 1990 (Pombo de Oliveira, 1990) . A ATLL é uma doença linfoproliferativa com predominância de células T CD4+, que acomete, aproximadamente, 5% dos pacientes infectados pelo HTLV-1 (Carneiro-Proietti, 2002). O tempo de latência da infecção ao surgimento da ATL é longo, chegando a 60 anos no Japão e 40 anos na Jamaica (Yasunaga, 2007). O mecanismo exato de como o HTLV-1 promove a ATLL ainda não está totalmente esclarecido, mas já se sabe que a proteína tax está fortemente ligada à esse processo (Franchini, 1995; Osame, 2001). A proteína tax é capaz de interagir com fatores de transcrição celular e promover mutações que inibem a apoptose, levando a proliferação e transformação das células hospedeiras (Kobobayashi, 2006; Machado, 2003). Com a modulação feita pela proteína rex, as células infectadas têm baixa expressão de tax evitando com isso que o sistema imune reconheça e destrua a célula infectada. Porém, mesmo em baixos níveis, as proteínas tax expressas são capazes de induzir expansão celular eficientemente por mecanismos já mencionados, inclusive de células com mutação genômicas, já que tax induz uma falha no reparo de DNA danificado ao inibir ação de p53. Com isso, o que ocorre na ATLL há uma expansão clonal de células mutadas, além do surgimento de novas mutações permitidas pela presença da proteína tax e de outros fatores ainda não muito esclarecidos.

O Japão é o país com maior número de casos de ATLL. No Brasil sua incidência não é conhecida possivelmente devido a fatores como dificuldades diagnósticas por parte do desconhecimento de alguns profissionais da saúde e carência de técnicas para sua confirmação diagnóstica (Proietti, 2005).

Estima-se que, entre os indivíduos infectados pelo HTLV-1, apenas 1 a 5% desenvolvam ATLL. Assim como outras doenças associadas ao vírus, a ATLL depende de fatores genéticos do hospedeiro, incluído polimorfismos de genes que determinariam a susceptibilidade à infecção, a diferença das respostas específicas das células T e a carga proviral, e de fatores ambientais como modo de transmissão, dose do inoculo viral, idade e presença de co infecção (Bangham, 2003; Bangham, 2005; Dummer, 2007).

Os critérios diagnósticos da ATLL foram definidos por Levine, em 1994 tomando como base alterações clínico e laboratoriais. Para ser considerado um caso de ATLL é preciso atingir pontuação superior a 6 pontos, como pode ser visto na Tabela abaixo.

**Tabela II. Critérios Diagnósticos para ATLL**

| |
|---|
| Hipercalemia- 1 ponto |
| Lesões de Pele- 1 ponto |
| Fase Leucêmica- 1 ponto |
| Leucemia ou Linfoma de células T- 2 pontos |
| Anticorpo anti-HTLV-I- 2 pontos |
| CD25+- 1 ponto |
| Inserção monoclonal do segmento proviral do HTLV-1 em células tumorais- 2 pontos |
| **Diagnóstico de ATLL** |
| Clássica > ou = 7 pontos |
| Provável 5 ou 6 pontos |
| Possível 2 ou 4 pontos |
| Inconsistente < 3 pontos |

Fonte: Levine *et al*., 1994.

A ATLL é dividida em cinco subtipos: agudo, crônico, subagudo (ou “smoldering”), linfomatosa e cutânea isolada (Nobre, 2005). O tipo agudo é a forma

mais comum de ATLL exibindo elevado número de células neoplásicas, lesões de pele freqüentes, linfadenopatia sistêmica e hepatomegalia. É resistente a quimioterapia, tendo com isso um pior prognóstico. Na forma crônica, a contagem celular é pouco elevada e é possível encontrar em alguns casos, linfadenopatia, hepatoesplenomegalia e lesões de pele. O tipo subagudo ou "smoldering" é caracterizado por apresentar poucas células neoplásicas em sangue periférico durante muitos anos e possuir sintomas dermatológicos e pulmonares freqüentes. Os tipos crônicos e subagudos evoluem freqüentemente para a forma aguda. O tipo Linfomatoso apresenta-se com linfadenopatia sistêmica proeminente e com poucas células anormais em sangue periférico (Takatsuki, 2005). Na forma cutânea isolada há integração monoclonal do DNA proviral nos linfócitos da pele e policlonal nos linfócitos periféricos (Nobre, 2005). O diagnóstico diferencial com outros linfomas cutâneos, como Síndrome de Sézary e Micose Fungóide, é difícil, pois apresentam clínica e histopatologia semelhantes, porém no ATLL a presença de epidermotropismo é incomum e as células-T apresentam forte expressão de CD25 ,o que não ocorre nas outras formas (Germain *et al*, 2000; Lupi, 2003; Nobre, 2005).

As manifestações cutâneas são observadas em 43 a 72% dos pacientes com ATLL e, normalmente, precedem em muitos anos as manifestações hematológicas (Dosaka, 1991; Lenzi, 2003; Lopes *apud* Hemominas, 2006). A presença dessas lesões varia de acordo com o subtipo apresentado e podem ser decorrentes da infiltração cutânea pela neoplasia, pela imunossupressão ou por alterações inflamatórias reativas.

O quadro clínico decorrente da presença de células neoplásicas na pele é polimorfo e, diferente dos outros linfomas de células T não relacionados ao HTLV-1 que podem comprometer unicamente a pele, na ATLL as lesões cutâneas são

freqüentemente associadas ao comprometimento de órgãos internos (Grossman, 1995; Nobre, 2005; Roberts, 2005).

Na forma Subaguda ou “smoldering” podem ser as primeiras manifestações da doença e são representadas, preferencialmente, por nódulos e pápulas. As lesões podem preceder por meses ou anos a fase leucêmica aguda. Na ATLL aguda também predominam nódulos e pápulas (Nobre, 2005). Nessa forma, as lesões cutâneas foram descritas em 60% dos casos. A forma crônica manifesta- se por placas eritematosas e edematosas. Esse tipo de manifestação foi a com maior percentual de casos com lesões cutâneas (73%) em casuística brasileira (Pombo de Oliveira 2000). No tipo linfoma observam-se placas que evoluem para nódulos e formações tumorais e na forma cutânea isolada os tumores pápulas, nódulos e eritrodermia podem ser vistos (Lopes *apud* Hemominas, 2006).

O tipo da lesão dermatológica e a presença ou não de integração de DNA proviral em células desta lesão pode sugerir o prognóstico do paciente com ATLL. Foi observado que pacientes com o ATLL, porém negativos para integração pro - viral, têm melhor sobrevida que os pacientes positivos, 72 e 14 meses, respectivamente. As manifestações eritematosas reservam um melhor prognóstico que as lesões papulares e tumorais, pois apresentam infiltração perivascular e difusa composta de células linfóides de pequeno e médio tamanho e que apresentam moderada atipia celular (Oshima, 2007).

**III. 2. 3. Lesões dermatológicas na HAM-TSP**

A associação da HAM-TSP com o HTLV-1 foi demonstrada pela primeira vez em 1985. Essa doença afeta principalmente a medula espinhal, especificamente as colunas lateral e anterior, nas quais ocorre perda de mielina e axônios bilateralmente (Oshima, 2007). A HAM/TSP acomete cerca de 2% dos pacientes infectados pelo HTLV-1 (Carneiro-Proietti, 2002). É mais comum em adultos, principalmente mulheres, com idade variando entre 40 e 59 anos (Osame,1986).

O desenvolvimento da mielopatia depende não só dos fatores virais como também de fatores genéticos e imunológicos do hospedeiro. A patogênese da HAM/TSP está muito relacionada à elevação da carga proviral. Sabe-se, atualmente, que indivíduos com alelos HLA-A*02 apresentam menor risco de desenvolvimento de HAM/TSP, pois possuem maior eficiência em reconhecer a proteína tax e conseqüentemente maior capacidade de destruir células infectadas reduzindo, com isso a carga proviral. O oposto foi observado com a presença de HLA DRB1 e DQB1, alelo com maior associação ao desenvolvimento de HAM/TSP (Sabouri, 2005). Além disso, o HTLV infecta células da glia fazendo células T ativadas atravessarem a barreira hemato-encefálica causando morte celular e lesão tecidual por liberação de citocinas pro-inflamatórias, como INF- $\gamma$, TNF- $\alpha$ e IL-6. Outra possível explicação para a patogênese da mielopatia é a existência de reação cruzada, pois antígenos próprios das células da glia são similares aos do HTLV produzindo resposta auto-imune (Martins *apud* Hemominas, 2006).

A HAM/TSP é caracterizada clinicamente por liberação piramidal com fraqueza dos membros inferiores. Desenvolve-se de maneira insidiosa e assimétrica, podendo ser acompanhada de distúrbios urinários (retenção ou incontinência), obstipação intestinal, redução da libido e impotência sexual, além de alterações sensoriais (Lenzi, 2003;

Milagres, 2003). Os sintomas urinários como noctúria, urgência e incontinência podem ser a primeira manifestação neurológica da doença (Castro, 2003).

As principais manifestações dermatológicas associadas à HAM/TSP são xerose cutânea, erisipela, calosidade plantar, candidíase, eritema palmar e rubor facial (Guedes *apud* Hemominas, 2006). Poucos estudos abordam as manifestações cutâneas na HAM/TSP e em estudo recente, publicado em 2003 por Lenzi *et al*., onde foi realizada uma comparação das manifestações dermatológicas de pacientes infectados portadores de HAM/TSP e doadores de sangue HTLV-1 negativo, observou-se maior incidência de xerodermia, eritema palmar e candidíase cutânea no grupo HTLV-I positivo.

A alta freqüência de candidíase em pacientes com HAM/TSP já é bem descrita na literatura e está, na maioria das vezes, associada à incontinência urinária manifestando se como lesões de intertrigo da região inguinal (Guedes *apud* Hemominas, 2006; Milagres, 2003).

A xerodermia e sua forma mais grave, a ictiose adquirida, são as manifestações mais descritas nos pacientes com HAM/TSP, ocorrendo em 66,7% dos casos, e são mais intensas nos casos avançados de neuropatia (Guedes *apud* Hemominas, 2006; Milagres, 2003). Estas lesões manifestam-se predominantemente na face lateral das pernas, nos flancos e nos braços. Acredita-se que a xerose cutânea, em pacientes com HAM/TSP, seja resultante de hipohidrose secundária ao envolvimento do sistema nervoso autônomo ou por efeitos diretos do próprio vírus na pele ao infectar células das glândulas sudoríparas, além de ativar queratinócitos através da liberação de citocinas (Hashiguchi, 1989; Nobre, 2006).

A ictiose se manifesta com intenso ressecamento cutâneo e formação de escamas aderentes, hipercrômicas e poligonais, com aspecto semelhante a escamas de peixe. Este quadro pode ocorrer associado a algumas doenças como hanseníase virchowiana, como

manifestação de síndrome paraneoplásica, ou secundária ao uso de alguns medicamentos. A ictiose adquirida pode ser causada pelo envolvimento do sistema nervoso autônomo por células inflamatórias, tendo sido descrita em 7% de portadores sadios de HTLV-1 e também em pacientes com HAMTSP (Gonçalves, 2003; Hashiguchi, 1989). A avaliação dermatológica de 15 portadores de HTLV- 1 de um mesmo grupo familiar documentou ictiose adquirida em três membros, um deles com quadro de HAM-TSP e dois indivíduos assintomáticos (Nobre, 2006).

### III. 2. 4. Outras manifestações dermatológicas

III. 2. 4. 1. ESCABIOSE/ SARNA CROSTOSA

A sarna crostosa é também conhecida como Sarna Norueguesa, por ter sido descrita pela primeira vez na Noruega por Danielsen e Boeck em 1844 (Blas, 2005; Trindade Neto *apud* Azulay & Azulay, 2006). É uma forma clínica rara de escabiose que freqüentemente acomete indivíduos neuropatas, com hábitos de higiene precários, em tratamento imunossupressor, como corticóides ou radioterapia, pacientes com Síndrome de Down, indivíduos com hanseníase lepromatosa, diabéticos e pacientes HIV e/ou HTLV-1 positivos (Blas, 2005; Del Giudice, 1997). Tem como agente causal o *Sarcoptes scabiei*, sendo caracterizada clinicamente por formação de lesões extensas com escamas, crostas e áreas com hiperceratose (Guedes *apud* Hemominas, 2006) que acometem, principalmente, proeminências ósseas, comprometendo também unhas, face, cabeça e regiões palmoplantares (Trindade Neto *apud* Azulay & Azulay, 2006).

Deve-se sempre suspeitar de Sarna Norueguesa em pacientes imunossuprimidos com lesões crostosas e prurido. Por outro lado o achado desse tipo de manifestação dermatológica pode fazer o examinador suspeitar fortemente de algum grau de

imunodepressão, como na infecção por HIV ou HTLV-1 (Blas, 2005). As lesões abrigam muito mais parasitas que a forma comum de escabiose, sendo por isso mais contagiosa (Chosidow, 2000; Guedes *apud* Hemominas, 2006). O quadro não diagnosticado pode desencadear surtos de escabiose em asilos, hospitais e casas de repouso. Os contagiados desenvolvem escabiose comum, o que demonstra que a forma crostosa se deve a uma deficiência do hospedeiro (Blas, 2005).

A freqüência de positividade para HTLV-1 em portadores de sarna crostosa pode ser elevada nas regiões onde o vírus tem maior prevalência. Estudo realizado no Peru documentou sorologia positiva para HTLV-1 em 16 de 23 pacientes com sarna crostosa (Blas, 2005). Na Bahia, Brites *et al*., 2002, revisaram 91 casos de escabiose, mostrando uma maior associação de formas graves e de sarna crostosa com HTLV-1 do que HIV. A sarna crostosa também pode ser encontrada em pacientes com HAM-TSP (Bergman, 1999) e com maior freqüência em associação com ATLL (Del Giudice, 1997). A presença de sarna crostosa em pacientes com HTLV-1 pode indicar imunossupressão associada ao ATLL em fase subclínica ou já plenamente estabelecido (Del Giudice, 1997).

Embora incomum, o encontro de sarna crostosa em nosso meio deve incluir entre outras hipóteses a possibilidade de infecção pelo HTLV-1 e indicar um acompanhamento cuidadoso de soropositivos considerados assintomáticos, já que pode ser um marcador de evolução para ATLL.

### III. 2. 4. 2. DERMATITE SEBORRÉICA

Dermatite seborréica (DS), é uma dermatite crônica com hiperproliferação epidérmica e com freqüente participação das leveduras do *Pityosporum* (Bittencourt, 2005a). Acomete cerca de 3 a 5% da população em geral e tem alta incidência em

pacientes HIV sendo observada também, em alguns relatos, uma freqüência elevada em pacientes HTLV-1 positivos (Cestari *apud* Azulay & Azulay, 2006; Guedes *apud* Hemominas, 2006). Segundo Gonçalves *et al*., 2003, pode ser vista em 6,3% dos pacientes assintomáticos HTLV-I positivos.

Clinicamente apresenta-se com lesões eritemato descamativas, sem brilho e recobertas por escamas de aspecto gorduroso e amarelo. Estas lesões distribuem-se por áreas seborréicas como couro cabeludo, face - região glabelar e sulco nasogeniano, região pré-esternal, interescapular, flexuras axilares e anogenitais.

A DIH é um dos diagnósticos diferenciais da DS, porém na primeira as escamas são mais exsudativas, fétidas e com crostas melicéricas principalmente na região nasal, que regridem rapidamente após antibioticoterapia (Bittencourt, 2006). Embora a DS seja mais comum na puberdade e na idade adulta, estudo de coorte na Jamaica mostrou que o desenvolvimento de DS em crianças portadoras de HTLV-1 foi maior do que no grupo controle soronegativo, e estava associado a uma maior carga proviral quando comparado ao grupo soropositivo que não desenvolveu DS ( Maloney, 2004). Estes dados mostram a importância da DS como manifestação cutânea na infecção pelo HTLV-1, sugerindo que em regiões endêmicas, todos os casos de DS com manifestação grave e extensa devam ser pesquisados com sorologia para o HTLV-1.

### III. 2. 4. 3. DERMATOFITOSE

Também conhecida por *tinea* ou tinha. São causadas por fungos que vivem à custa de queratina da pele, unha e cabelo, como por exemplo, os que fazem parte dos gêneros *Trichophyton, Microsporum, Epidermophyton* (Schechtman *apud* Azulay & Azulay, 2006).

As micoses superficiais podem ter sua clinica modificada pela imunossupressão, não só na morfologia e extensão das lesões como também na evolução. Formas graves e invasivas formam relatadas na ATLL (Grossman, 1995).

A freqüência de dermatofitoses em pacientes HTLV-1 assintomáticos, segundo Gonçalves *et al*.,2003, é a maior dentre todas as lesões dermatológicas atingindo um valor de 34,4%, enquanto que em pacientes soronegativos esse valor é de apenas 16%.

Acredita-se que esta patologia está associada à deficiência da resposta imune celular (Gonçalves, 2003, Guedes *apud* Hemominas, 2006). Nesses casos de imunodeficiência os dermatófitos podem atingir a derme, hipoderme e até ossos, causando um quadro mais grave (Schechtman *apud* Azulay & Azulay, 2006).

Sendo o HTLV-1 um vírus de prevalência elevada na Bahia e no Brasil é importante que o clínico esteja atento às manifestações dermatológicas apresentadas por indivíduos ditos assintomáticos, já que estas são freqüentes e algumas vezes podem indicar associação ou progressão para doenças graves, como ATLL ou a HAM/TSP. A identificação das dermatoses associadas com a infecção pelo HTLV-1 pode contribuir para a detecção precoce do vírus em pacientes sem maiores manifestações clínicas. E permitir um melhor acompanhamento clínico e laboratorial destes indivíduos. Muito pouco se conhece sobre o espectro de dermatoses associadas ao HTLV-1 e que podem ser marcadores de evolução para doenças graves, o que indica a necessidade de investimento em projetos de pesquisa nesta área principalmente na cidade de Salvador, capital brasileira com o mais alto índice de prevalência deste vírus.

# IV. OBJETIVOS

## IV. 1. Principal:

- Determinar a freqüência e as principais manifestações dermatológicas nos pacientes infectados pelo vírus linfotrópico humano de células T do tipo 1 (HTLV-1), com idade superior a 18 anos, no ambulatório multidisciplinar de HTLV-1 do HUPES, comparando com indivíduos soronegativos do banco de sangue STS de Salvador (Bahia).

## IV. 2. Secundários:

- Descrever as características clínicas das principais manifestações dermatológicas encontradas.
- Avaliar a possível relação entre determinadas manifestações cutâneas e outras doenças associadas ao HTLV-1.
- Verificar a relação entre a carga proviral, produção de IFN-$\gamma$, TNF-$\alpha$, IL-5, IL-10 e doenças dermatológicas associadas ao HTLV-1.

# V. CASUÍSTICA, MATERIAL E MÉTODOS

## V. 1. Modelo de estudo

Estudo descritivo do tipo prevalência em portadores do HTLV-1 atendidos no ambulatório multidisciplinar de HTLV-1 do Complexo HUPES-UFBA e indivíduos soronegativos avaliados do banco de sangue STS de Salvador - Bahia.

## V. 2. Período do estudo:

O estudo foi realizado no período de 01 outubro de 2008 a setembro de 2010.

## V.3. População de estudo:

### V. 3. 1. Grupo Caso:

Ambulatório multidisciplinar de HTLV-1:

O ambulatório multidisciplinar de HTLV-1 foi iniciado em 2001 para o acompanhamento do grupo de indivíduos com sorologia indeterminada ou positiva para o vírus linfotrópico de células T humanas (HTLV-1/2), detectada pelo método *Western blot* encaminhados dos bancos de sangue, hospitais ou médicos.Portanto sua linha de base são indivíduos que apresentem sorologia positiva para HTLV 1/2 que sejam encaminhados ao ambulatório, independente de apresentarem ou não sintomas associados ao vírus, para acompanhamento e atendimento multidisciplinar. A equipe do ambulatório é composta por médicos das seguintes especialidades: urologia, neurologia, dermatologia, reumatologia e clínica médica; odontologista, psicólogos, biólogos,

enfermeiras e fisioterapeutas, sob a coordenação do pesquisador Dr. Edgard Marcelino Carvalho.

População estudada:

Participaram do grupo caso 179 pacientes atendidos de forma aleatória no ambulatório multidisciplinar de HTLV que preencheram os critérios de inclusão e exclusão entre o período de outubro 2008 e setembro 2010. Esses indivíduos soropositivos (ELISA positivo e WB positivo) eram avaliados pelo grupo multidisciplinar do ambulatório em dia de consulta previamente agendada. Todos os indivíduos foram submetidos ao exame dermatológico independente de queixas clínicas. Foi aplicado questionário para avaliação de dados demográficos e clínicos incluindo o nome completo do paciente, sexo, data de nascimento, local de residência e endereço, bem como o diagnóstico de outras doenças associadas ou não ao HTLV-1. Foi também realizado exame dermatológico com descrição e localização das lesões para detecção de alterações cutâneas neoplásicas ou não- neoplásicas.

- *Critérios de inclusão:*

- Pacientes ou portadores assintomáticos com idade superior a 18 anos de idade encaminhados ao ambulatório multidisciplinar de HTLV-1 do Complexo HUPES (UFBA);
- Sorologia positiva para HTLV-1 confirmada por *Western blot*.

- *Critérios de exclusão:*

- Recusa em participar do estudo.
- Sorologia negativa ou indeterminada pelo *Western- blot*.

Todos os pacientes serão convidados a participar do estudo, independente de apresentarem doenças associadas ou não ao HTLV-1, ou queixas dermatológicas.

### V. 3. 2. Grupo de comparação:

STS:

O serviço de transfusão de sangue foi fundado em 1937 na Bahia. Foi o primeiro banco de sangue da Bahia e um dos primeiros do Nordeste. No começo, o serviço atendia somente aos pacientes do Hospital Santa Isabel. Com o êxito do trabalho na instituição, o serviço foi estendido a um grande número de hospitais da Bahia, públicos e particulares.

População estudada:

Doadores de sangue do STS de Salvador - Bahia, com sorologia negativa para HTLV-1 após triagem pelo método de ELISA. Esses sujeitos foram escolhidos de maneira aleatória após a doação de sangue. Responderam ao mesmo questionário aplicado aos pacientes do ambulatório multidisciplinar de HTLV-1 e realizaram exame dermatológico após assinatura do termo de consentimento livre e esclarecido. Foi incluído um total de 193 indivíduos neste grupo.

- *Critérios de inclusão:*

- Indivíduos doadores de sangue do STS com sorologia negativa para HTLV-1 pelo método ELISA.

- *Critérios de exclusão:*

- Recusa em participar do estudo.

## V. 4. Aspectos éticos

A inclusão só ocorrerá se o indivíduo concordar, voluntariamente, em participar do estudo, após conhecer os objetivos do mesmo e assinar o termo de consentimento livre e esclarecido (TCLE) (Anexo I). O TCLE dos soropositivos e dos controles foram lidos e explicados aos participantes pelo mesmo profissional que realizou o

preenchimento do questionário junto a avaliação dermatológica. O estudo faz parte de um projeto sobre "Resposta imunológica, fatores virais e infecções por helmintos na expressão de doença associada ao HTLV-1" já aprovado pelo Comitê de Ética em Pesquisa da Universidade Federal da Bahia (CEP/MCO/UFBA).

**V. 5. Avaliação dos dados clínicos e laboratoriais:**

Os pacientes que apresentarem manifestações dermatológicas associadas ao HTLV-1 foram comparados aos indivíduos sem dermatoses, com relação à presença ou não de doença (portador sadio), e com relação à produção de IFN-γ, TNF-α e quantificação da carga proviral. Todos os indivíduos que participaram do estudo foram avaliados por um único médico dermatologista.

- *Questionário de avaliação*

O questionário (Anexo II) de avaliação é composto de dados demográficos e clínicos incluindo o nome completo do paciente, sexo, data de nascimento, local de residência e endereço, profissão, raça, histórico de transfusão, tatuagem e/ou uso de drogas injetáveis, bem como o diagnóstico de outras doenças associadas ou não ao HTLV-1. O indivíduo foi questionado quando ao uso de medicações e co morbidade como diabetes mellitus, hipertensão arterial sistêmica e alergias medicamentosas. Nos indivíduos do grupo soropositivo foi questionado ainda quando a presença de doenças associadas ao HTLV-1 como HAM/TSP e bexiga neurogênica. Foi também realizado exame dermatológico com descrição e localização das lesões para detecção de alterações cutâneas neoplásicas ou não- neoplásicas.

- *Avaliação dermatológica*

A avaliação dermatológica incluiu o exame de toda a pele, cabelos, unhas e mucosa, conforme protocolo, independente de queixa dermatológica. Os indivíduos do

banco de sangue STS foram avaliados após à doação de sangue em uma sala individual. As manifestações cutâneas estudadas foram a presença de pitiríase versicolor, micoses superficiais ( onicomicoses, dermatofitose, candidose), dermatite seborréica, xerose, ictiose, escabiose, sarna crostosa e herpes simples. As lesões foram descritas e quantificada, quando necessário, a extensão do seu acometimento. Outras lesões que não façam parte das avaliadas no estudo foram descritas ao final do questionário. A pitiríase versicolor foi relatada quando na presença de máculas hipocrômicas, acastanhadas ou eritematosas e descamação furfurácea ao estiramento da pele. Os casos com suspeita de micose superficial foram colhidos amostras de escama de pele, unhas ou cabelos e feito o exame micológico direto.

A Dermatite seborréica foi diagnosticada na presença de descamação e eritema nas áreas do segmento cefálico (retro e pré auricular, supraciliar, fronte, sulco naso-geniano, couro cabeludo), região pré esternal e ao longo da coluna dorsal.

O diagnóstico de escabiose foi feito pela presença de pápulas eritematosas nas regiões das mãos, axilas, mamas, cintura, nádegas junto à queixa de prurido noturno ou relato de contactantes com a mesma queixa clínica.

A xerose cutânea foi verificada na presença de ressecamento na pele na ausência de escamas aderente à pele e descrita quanto aos locais acometidos. Quando na presença de escamas bem definidas e aderentes a pele foi feito o diagnóstico de ictiose, sendo afastado uso de medicações relacionadas ao surgimento de ictiose, ausência de história familiar para ictiose e relato de surgimento na idade adulta.

Os demais quadros dermatológicos relatados foram feitos os diagnósticos com base nos parâmetros adotados por Sampaio e Rivitti (2007). Quando necessário para auxílio diagnóstico, foram realizado exame micológico direto, cultura para fungos e biópsia de pele.

-*Exame micológico direto*

A desinfecção prévia da lesão com álcool 70% diminui a biota bacteriana, aumentando a sensibilidade do exame micológico. Colhidas amostras de escama através do raspado da lesão com bisturi, cureta esterilizada ou com lâminas de vidro previamente flambadas. Nas lesões sugestivas de dermatofitose, a coleta deve ser feita nas bordas da lesão, já que este é o sitio ativo da infecção. As escamas foram clareadas com solução de hidróxido de potássio a 20% e avaliadas em microscópio óptico comum, com aumento de 10 vezes.

Na coleta da unha foi removido o esmalte antes do procedimento. Na onicomicose superficial branca, raspado as áreas esbranquiçadas da parte superficial com o auxilio de bisturi estéril. No acometimento sub-ungueal, raspado profundamente a área infectada desde a porção distal à proximal. Os primeiros detritos coletados da porção distal foram eliminados já que são ricos em contaminantes. As escamas obtidas da porção profunda da lesão foram usadas para o exame micológico.

Foram considerados exames positivos para dermatofitose a presença de hifas hialinas septadas com ou sem artróporos; para candidose, a presença de células leveduriformes ou pseudo hifas; para pitiríase versicolor, a presença de células leveduriformes esféricas ovaladas com ou sem brotamento e filamentos curtos septados.

A semeadura está na dependência do tipo de amostra e da suspeita clínica. Pêlos, escamas de pele ou de unhas, foram semeadas em 6 a 8 picadas com alça em L sobre ágar inclinado em tubo.

- *Exame histopatológico*

As biópsias foram realizadas no serviço de dermatologia no Ambulatório Magalhães Neto, UFBA. Os materiais obtidos da pele lesionada foram colocados em

solução fixadora de formol tamponado a 10% e encaminhado ao serviço de anatomopatologia da mesma instituição.

- *Carga Proviral*

A carga proviral para HTLV foi realizada a partir de células mononucleares de sangue periférico (PBMCs) e quantificada pelo método da reação da polimerase em cadeia em tempo real (Real-time TaqMan PCR). Essa técnica vem sendo empregada para determinação da carga proviral do vírus HTLV devido a sua rapidez, precisão e acurácia.

- *Dosagem de citocinas por ELISA*

IFN-$\gamma$, TNF-$\alpha$, IL-5 e IL-10 serão determinados no sobrenadante de culturas das células com e sem estímulos pelo método de ELISA “sandwich”. Utilizadas células mononucleares do sangue periférico. Serão utilizados reagentes disponíveis comercialmente (Pharmingen, San Diego, CA, USA) e os resultados expressos em pg/mL, utilizando curva padrão construída com citocinas recombinantes.

- *Outros exames laboratoriais*

Foi realizada dosagem das sorologias para o vírus da hepatite B e C, e anti HIV pelo método quimiluminescência, e o VDRL pelo Látex. Estes exames foram realizados por serviços terceirizados pelo laboratório do C-HUPES.

- *Análise dos dados*

Os dados quantitativos e categorizados serão apresentados em gráficos e tabelas de freqüência. Na análise dos dados quantitativos foram calculados a média, mediana e

desvio-padrão. Na comparação dos dados categorizados e associação entre variáveis quantitativas foi utilizado o teste do *quadrado de chi quadrado de Pearson*. Para comparar a carga viral e as dosagens de citocinas entre dois grupos independentes e

distribuições de valores que não obedecem à normalidade, foi empregado o teste não paramétrico de Mann-Whitney U.

O nível de significância que foi aplicado nos testes estatísticos foi de 5%. O programa utilizado foi o SPSS versão 16.

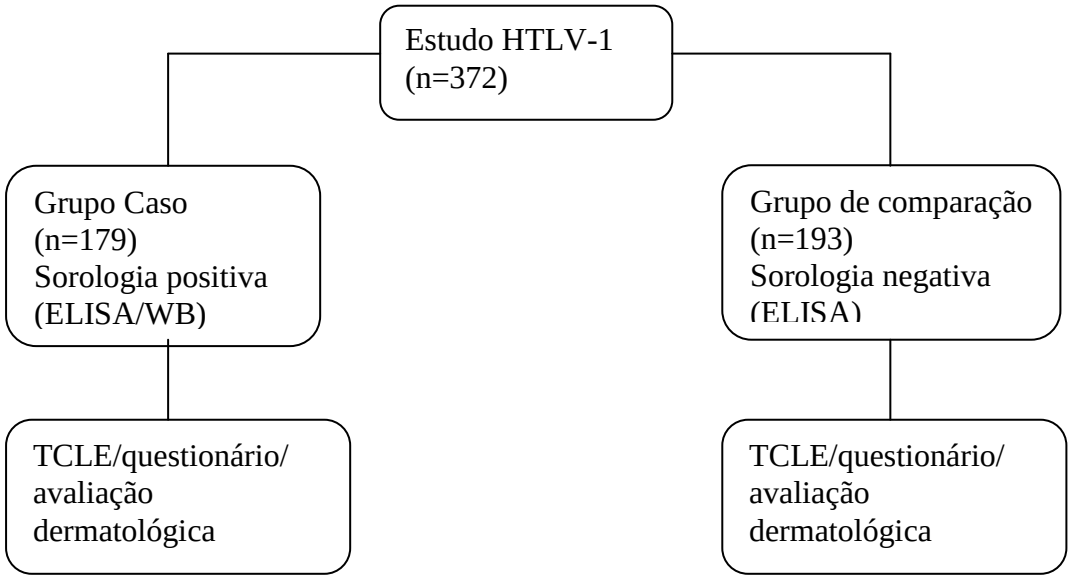


- *Revisão da literatura*

A revisão foi realizada com base em trabalhos científicos que abordaram o tema em questão. A pesquisa foi feita em base de dados Medline e Lilacs utilizando as

palavras chaves “HTLV-1 and dermatologic lesion”, “HTLV-1 and skin”, “HTLV-1 and cutaneous manifestations”. Termos similares foram pesquisados em português no banco de dados Scielo. Os trabalhos selecionados foram os publicados no período de 1980 a 2010. Alguns livros textos foram consultados assim como teses e dissertações sobre o tema.

# VI. RESULTADOS

Os 372 indivíduos incluídos no estudo, foram examinados entre o período de 01 outubro de 2008 a setembro de 2010. Desses indivíduos 193 (51,9%) foram do grupo soronegativo para HTLV-1 do banco de sangue STS e 179 (48,1%) soropositivo para o HTLV-1 do ambulatório multidisciplinar de HTLV-1, C-HUPES.

**Comparação dos indivíduos soropositivos para HTLV-1 e controles soronegativos quanto às características gerais**

A média de idade nos grupos estudados foi de 42,5 anos (desvio padrão = 14,7), com mediana de 41. O grupo soropositivo para HTLV-1 apresentou uma maior média de idade (52,2 ± 17) do que o grupo soronegativo (33,6 ± 3). Maior prevalência do gênero feminino foi encontrada no grupo soropositivo (64,2%), comparado aos 36,3% no grupo soronegativo (**Tabela 1**). O nível de escolaridade foi mais baixo nos portadores de HTLV-1, enquanto a avaliação da renda familiar não mostrou diferença significante entre os dois grupos (**Tabela 1**).

**Tabela 1** – Caracterização sócio-demográfica e econômica dos pacientes do ambulatório multidisciplinar de HTLV-1 do C-HUPES e indivíduos soronegativos avaliados do banco de sangue STS, Salvador (Bahia), 2008 – 2010.

| | Soropositivos (n=179; 48,1%) | | Soronegativos (n=193; 51,9%) | | |
|---|---|---|---|---|---|
| Caracterização | n | % | n | % | p-valor* |
| Sexo | | | | | 0,0000 |
| Masculino | 64 | 35,8 | 123 | 63,7 | |
| Feminino | 115 | 64,2 | 70 | 36,3 | |
| Faixa etária(anos) | | | | | 0,0000 |
| 18 a 29 | 6 | 3,4 | 78 | 40,4 | |
| 30 a 49 | 68 | 38,0 | 97 | 50,3 | |
| 50 e + | 105 | 58,7 | 18 | 9,3 | |
| Cor da pele | | | | | 0,9210 |
| Branco | 39 | 21,8 | 38 | 21,2 | |
| Pardo | 71 | 39,7 | 86 | 48,0 | |
| Negro | 69 | 38,5 | 69 | 38,5 | |
| Escolaridade | | | | | 0,0000 |
| Analfabeto | 10 | 5,6 | 0 | 0,0 | |
| Primário | 83 | 46,4 | 49 | 27,4 | |
| Secundário | 75 | 41,9 | 92 | 51,4 | |
| Terciário | 11 | 6,1 | 52 | 29,1 | |
| Renda familiar (SM)[#] | | | | | 0,0748 |
| menos um | 14 | 7,8 | 4 | 2,2 | |
| 1 a 4 | 126 | 70,4 | 146 | 81,6 | |
| 5 a 10 | 34 | 19,0 | 41 | 22,9 | |
| mais de 10 | 2 | 1,1 | 2 | 1,1 | |

* Teste qui-quadrado
[#] SM: Salário Mínimo

As características sobre meios de contagio do HTLV-1 estão apresentadas na **tabela 2**. No grupo com HTLV-1 foi verificado maior prevalência de história passada de transfusão sangüínea (p=0,000) e relação homossexual masculina (p=0,001). No grupo controle houve maior prevalência de tatuagem (p=0, 005). Não houve diferencia estatísta entre os dois grupos quanto à presença de amamentação e uso de drogas injetáveis.

**Tabela 2** – Prevalência de características sobre transfusão sanguínea, tatuagem e sobre amamentação dos pacientes do ambulatório multidisciplinar de HTLV-1 do C- HUPES e indivíduos soronegativos avaliados do banco de sangue STS, Salvador (Bahia), 2008 – 2010.

| | Soropositivos n=179 (48,1%) | | Soronegativos n=193 (51,9%) | | |
|---|---|---|---|---|---|
| Caracterização (prevalência) | n | % | n | % | p-valor* |
| Transfusão Sanguínea | 48 | 27,1 | 7 | 3,6 | 0,000 |
| Tatuagem | 7 | 3,9 | 23 | 11,9 | 0,005 |
| Amamentação | 155 | 98,7 | 173 | 95,6 | 0,089 |
| Sexo homem-homem | 8 | 13,1 | 2 | 1,6 | 0,001 |
| Drogas injetáveis | 2 | 1,1 | 0 | 0,0 | 0,141 |

*Teste de qui-quadrado

**Co-morbidades**

Na população estudada encontramos 11 indivíduos (6,1%) com o diagnóstico de diabetes mellitus (**Tabela 3)** sendo 10 pacientes do grupo soropositivo (5,6%) e apenas um no grupo soronegativo (p=0, 004). As manifestações dermatológicas encontradas no grupo soropositivo com diabetes foram micoses superficiais (5 casos), xerodermia (3 casos), ictiose (1 caso), com 1 caso de micose superficial no indivíduo diabético e soronegativo.

**Tabela 3** – Prevalência das co-morbidades nos pacientes do ambulatório multidisciplinar de HTLV-1 do C- HUPES e indivíduos soronegativos avaliados do banco de sangue STS, Salvador (Bahia), 2008 – 2010.

| | Soropositivos (n=179; 48,1%) | | Soronegativos (n=193; 51,9%) | | |
|---|---|---|---|---|---|
| Caracterização (prevalência) | n | % | n | % | p-valor * |
| Diabetes Mellitus | 10 | 5,6 | 1 | 0,5 | 0, 004 |
| Hipertensão Arterial | 66 | 36,9 | 6 | 3,1 | 0, 000 |
| Hipotireodismo | 6 | 3,4 | 0 | 0,0 | ----- |
| Anemia Falciforme | 4 | 2,2 | 0 | 0,0 | ----- |
| Tuberculose | 9 | 5,0 | 0 | 0,0 | ----- |
| HIV | 2 | 1,4 | 0 | 0,0 | ----- |
| Hepatite B | 11 | 7,9 | 0 | 0,0 | ----- |
| Hepatite C | 13 | 9,3 | 0 | 0,0 | ----- |

- Teste de qui-quadrado

No grupo soropositivo para HTLV-1 apenas dois indivíduos tiveram sorologia positiva para HIV e 76,5% sorologia negativa para HIV. Destes dois indivíduos apenas um apresentou lesão dermatológica de micose superficial (pitiríase versicolor). Apesar da alta prevalência encontrada no grupo soropositivo para hepatite B e C, bem como para hipertensão arterial sistêmica, esses achados não interferem na avaliação dermatológica para as lesões estudadas.

**Comparação dos indivíduos soropositivos para HTLV-1 e soronegativos quanto à ocorrência de dermatoses**

A presença de micoses superficiais, dermatite seborréica, escabiose, xerodermia e ictiose adquirida é maior nos portadores de HTLV-1 quando comparados aos indivíduos soronegativos. As dermatoses encontradas nos indivíduos soropositivos e soronegativos estão citadas abaixo (**Tabela 4**). Dois indivíduos tinham o diagnóstico de ATLL no momento da avaliação e ambos vinham em acompanhamento terapêutico para a doença junto ao grupo de hematologia e dermatologia do C-HUPES. Nenhuma caso de ATLL foi diagnosticado durante o estudo. A verificação sobre uso de corticoterapia sistêmica mostrou dois portadores de HTLV-1 com diagnóstico de escabiose (**Tabela 5**).

**Tabela 4** – Distribuição dos casos e controles segundo algumas dermatoses associadas dos pacientes com HTLV e as dermatoses associadas dos pacientes do ambulatório multidisciplinar de HTLV-1 do C-HUPES e indivíduos soronegativos avaliados do banco de sangue STS, Salvador (Bahia), 2008 – 2010.

| Dermatoses (prevalência) | Soropositivos (n=179; 48,1%) | | Soronegativos (n=193; 51,9%) | | |
|---|---|---|---|---|---|
| | n | % | n | % | p-valor* |
| Micose superficial | 54 | 30,2 | 26 | 13,5 | 0, 000 |
| Dermatite seborréica | 43 | 24,0 | 24 | 12,4 | 0, 004 |
| Xerose | 70 | 39,1 | 18 | 9,3 | 0, 000 |
| Ictiose adquirida | 9 | 5,0 | 0 | 0 | ------ |
| Escabiose | 4 | 2,2 | 0 | 0 | ------ |
| Herpes Zoster | 2 | 1,1 | 0 | 0 | ------ |
| ATLL | 2 | 1,1 | 0 | 0 | ------ |

*Teste de qui-quadrado

**Tabela 5** – Associação entre a utilização de corticóide ou prednisona com as dermatoses associadas dos pacientes do ambulatório multidisciplinar de HTLV-1 do C-HUPES, Salvador (Bahia), 2008 – 2010.

| | Corticoterapia sistêmica | | | | |
|---|---|---|---|---|---|
| | Sim (n=7; 3,9%) | | Não (n=172; 96,1%) | | |
| Dermatoses (Prevalência) | n | % | n | % | p-valor* |
| Micose Superficial | 3 | 42,9 | 51 | 29,7 | 0,4560 |
| Dermatite Seborréia | 3 | 42,9 | 40 | 23,3 | 0,2340 |
| Xerodermia | 5 | 71,4 | 65 | 37,8 | 0,0740 |
| Ictiose | 1 | 14,3 | 8 | 4,7 | 0,2530 |
| Escabiose | 2 | 28,6 | 2 | 1,2 | 0,0000 |

**Coeficiente de Contingência*

No grupo de indivíduos com micose superficial, 38,9% dos soropositivos e 34% dos soronegativos tiveram o diagnostico de pitiríase versicolor, sendo esta a micose superficial mais prevalente em ambos os grupos (**Tabela 6**).

**Tabela 6** – Distribuição dos casos e controles segundo algumas dermatoses associadas dos pacientes com HTLV e as dermatoses associadas dos pacientes do ambulatório multidisciplinar de HTLV-1 do C- HUPES e indivíduos soronegativos avaliados do banco de sangue STS, Salvador (Bahia), 2008 – 2010.

| Micoses superficiais (Prevalência) | Soropositivos (n=179; 48,1%) | | Soronegativos (n=193; 51,9%) | |
|---|---|---|---|---|
| | *Sim (n=54; 30,2)* | | *Sim (n=26; 13,5)* | |
| | *n* | *%* | *n* | *%* |
| Onicomicose pé | 14,0 | 25,9 | 7,0 | 26,9 |
| Onicomicose mão | 8,0 | 14,8 | 4,0 | 15,4 |
| Dermatofitose | 4,0 | 7,8 | - | - |
| PV | 21,0 | 38,9 | 9,0 | 34,6 |
| Candidose | 10,0 | 18,5 | 7,0 | 26,9 |

**Comparação dos indivíduos soropositivos para HTLV-1 quanto à estratificação em portadores assintomáticos, oligossintomáticos e HAM/TSP**

No grupo de pacientes soropositivos 39 (10,5%) indivíduos têm diagnostico de HAM/ TSP e 103 são portadores assintomáticos (27,7%). O subgrupo oligossintomático inclui os pacientes com escore EDSS maior que zero e menor que 2,5 completando um total de 37(9,96%) indivíduos nesse subgrupo. A única dermatose associada com

estratificação clínica foi a xerodermia, mais prevalente no subgrupo portador de HAM/TSP (**Tabela 7**).

**Tabela 7**– Associação entre a classificação final dos pacientes com HTLV e as dermatoses associadas dos pacientes do ambulatório multidisciplinar de HTLV-1 do C-HUPES, Salvador (Bahia), 2008 – 2010.

| Dermatoses (Prevalência) | Assintomático (n=103) | | Oligossintomático (n=37) | | HAM TSP (n=39) | | |
|---|---|---|---|---|---|---|---|
| | n | % | n | % | n | % | p-valor* |
| Micose Superficial | 29 | 28,2 | 9 | 24,3 | 16 | 41,0 | 0, 225 |
| Dermatite Seborréia | 23 | 22,3 | 6 | 16,2 | 14 | 35,9 | 0, 110 |
| Xerodermia | 31 | 30,1 | 14 | 37,8 | 25 | 64,1 | 0, 001 |
| Ictiose | 4 | 3,9 | 3 | 8,1 | 2 | 5,1 | 0, 601 |

** Coeficiente de Contingência para variáveis nominais*

**Xerose/Ictiose:**

Xerodermia foi vista em 70 (39,1%) dos indivíduos com HTLV-1 e 18 (9,3%) dos indivíduos soronegativos (p= 0, 000). Ictiose em nove (5%) dos casos e nenhum individuo do controle (p= 0, 002). Entre os indivíduos com ictiose dois (5,1%) são portadores de HAM/TSP, três (8,1%) oligossintomáticos e quatro (3,9%) portadores assintomáticos. Os casos de xerodermia quando estratificados por subgrupos, encontramos 64,1% dessa doença nos indivíduos do subgrupo com HAM/TSP (**Gráfico 1**).

**Gráfico 1** - Associação entre a classificação final dos pacientes com HTLV e as dermatoses associadas dos pacientes do ambulatório multidisciplinar de HTLV-1 do C-HUPES, Salvador (Bahia), 2008 – 2010.

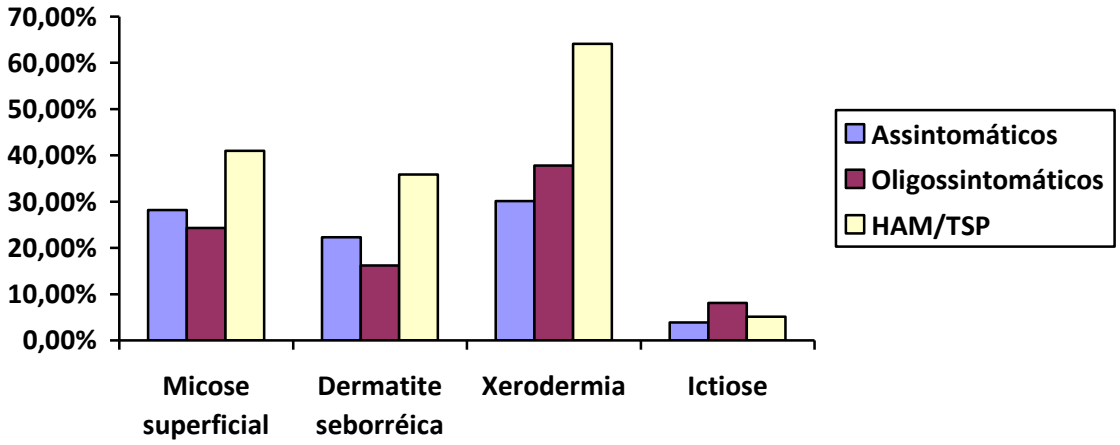


**Comparação dos indivíduos soropositivos para HTLV-1 quanto a dermatoses associadas e dosagem de citocinas e carga proviral**

A avaliação da produção das citocinas como TNF- α, IFN- γ, IL-5, IL-10, e da carga proviral com a presença ou não das dermatoses avaliadas mostra associação entre presença de DS e maior produção de TNF- α (p=0,03), assim como maior carga proviral (p=0,02) (**Gráfico 2**). A produção de TNF- α nos pacientes sem DS foi de 427 ± 501, enquanto nos pacientes com diagnóstico de DS esse valor foi superior (780 ± 518). O valor da carga proviral nesse grupo também foi superior (146641± 88482) ( **Tabela 8**)

**Gráfico 2:** Gráfico de dispersão do TNF Alfa em relação a carga proviral dos pacientes segundo a presença ou ausência de dermatite seborréica do ambulatório multidisciplinar de HTLV-1 do C- HUPES, Salvador (Bahia), 2008 – 2010.

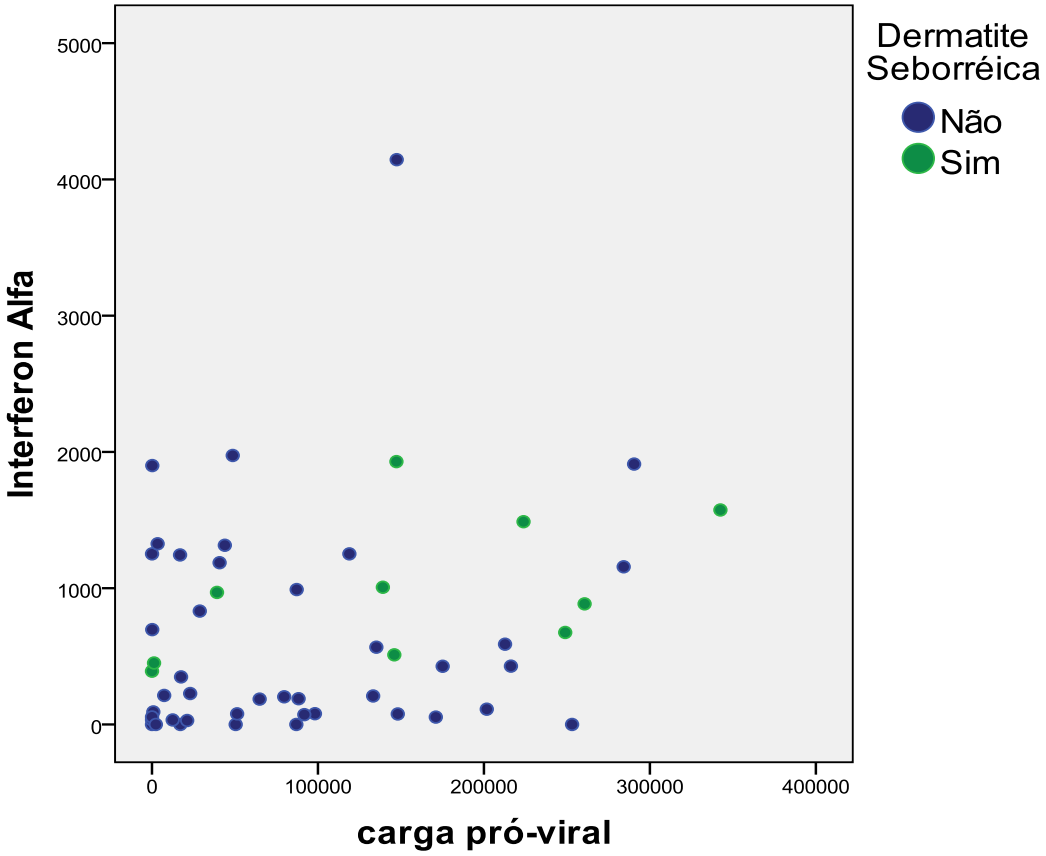


A presença de micoses superficiais em portadores de HTLV-1 se associa com uma tendência a uma maior produção de IFN-γ (**Tabela 9**).

A avaliação da produção de IL-5 e IL-10 não mostrou diferença na presença das dermatoses avaliadas (Tabelas **8, 9, 10 e 11**).

**Tabela 8** – Medidas descritivas (mediana e desvio-quartil) das citocinas estudadas em relação à presença ou não de Dermatite Seborréica nos pacientes do ambulatório multidisciplinar de HTLV-1 do C-HUPES Salvador (Bahia), 2008 – 2010.

| *Citocinas* | *Dermatite Seborréica* | | |
|---|---|---|---|
| | Não | Sim | p-valor* |
| Interferon Gamma (n=71) | 522,5 (636,5) (n=58) | 860 (430,5) (n=13) | 0,1932 |
| TNF Alfa (n=73) | 427 (501) (n=59) | 780 (518,5) (n=14) | 0,0308 |
| Interleucina 10 (n=70) | 0 (28,5) (n=57) | 33 (27) (n=13) | 0,2407 |
| Interleucina 5 (n=59) | 29 (57,5) (n=47) | 0 (109,3) (n=12) | 0,3666 |
| carga proviral (n=66) | 42912,5 (62765) (n=54) | 146641 (88482) (n=12) | 0,0227 |

*Nota: Medidas utilizadas – Mediana e desvio-quartil (semi-amplitude dos quartis 1 e 3)*
** Teste não-paramétrico Mann-Whitney U*

**Tabela 9** – Medidas descritivas (mediana e desvio-quartil) das citocinas estudadas em relação à presença ou não da Micose superficiais nos pacientes do ambulatório multidisciplinar de HTLV-1 do C-HUPES, Salvador (Bahia), 2008 – 2010.

| *Citocinas* | *Micoses Superficiais* | | |
|---|---|---|---|
| | Não | Sim | p-valor* |
| Interferon Gamma (n=71) | 532 (551) (n=50) | 966 (1016,5) (n=21) | 0,0622 |
| TNF Alfa (n=73) | 451 (489) (n=51) | 505,5 (539,5) (n=22) | 0,8899 |
| Interleucina 10 (n=70) | 11 (34,5) (n=49) | 0 (14,5) (n=21) | 0,3465 |
| Interleucina 5 (n=59) | 21 (53,5) (n=42) | 25 (57,5) (n=17) | 0,6851 |
| carga proviral (n=66) | 56764,5 (71391,5) (n=46) | 50866,5 (57523,5) (n=20) | 0,5030 |

*Nota: Medidas utilizadas – Mediana e desvio-quartil (semi-amplitude dos quartis 1 e 3)*
** Teste não-paramétrico Mann-Whitney U de comparação entre grupos.*

**Tabela 10** – Medidas descritivas (mediana e desvio-quartil) das citocinas estudadas em relação à presença ou não de Xerodermia nos pacientes do ambulatório multidisciplinar de HTLV-1 do C- HUPE, Salvador (Bahia), 2008 – 2010.

| *Citocinas* | *Xerodermia* | | |
|---|---|---|---|
| | Não | Sim | p-valor* |
| Interferon Gamma (n=71) | 627,5 (558) (n=46) | 679 (1014,5) (n=25) | 0, 3264 |
| TNFAlfa (n=73) | 444 (551) (n=47) | 550,5 (409) (n=26) | 0, 3533 |
| Interleucina 10 (n=70) | 0 (27,8) (n=44) | 17,5 (38) (n=26) | 0, 3163 |
| Interleucina 5 (n=59) | 18 (49) (n=37) | 29,5 (96,5) (n=22) | 0, 6744 |
| carga proviral (n=66) | 40740,04 (69782) (n=39) | 87181 (67485) (n=27) | 0, 4225 |

*Nota: Medidas utilizadas – Mediana e desvio-quartil (semi-amplitude dos quartis 1 e 3)*
** Teste não-paramétrico Mann-Whitney U de comparação entre grupos.*

**Tabela 11**– Medidas descritivas (mediana e desvio-quartil) das citocinas estudadas em relação à presença ou não de Ictiose nos pacientes do ambulatório multidisciplinar de HTLV-1 do C-HUPES, Salvador (Bahia), 2008 – 2010.

| *Citocinas* | *Ictiose* | | |
|---|---|---|---|
| | Não | Sim | p- valor* |
| Interferon Gamma (n=71) | 660 (663) (n=67) | 681 (816) (n=4) | 0, 8380 |
| TNF Alfa (n=73) | 489 (489) (n=69) | 268 (557,5) (n=4) | 0, 7701 |
| Interleucina 10 (n=70) | 7 (32) (n=66) | 0 (7,3) (n=4) | 0, 2501 |
| Interleucina 5 (n=59) | 24 (64,5) (n=55) | 14,5 (36) (n=4) | 0, 5902 |
| carga proviral (n=66) | 58083 (65098) (n=62) | 8290 (74510,8) (n=4) | 0, 3970 |

*Nota: Medidas utilizadas – Mediana e desvio-quartil (semi-amplitude dos quartis 1 e 3)*
** Teste não-paramétrico Mann-Whitney U de comparação entre grupos*

# VII. DISCUSSÃO

O presente estudo realizado no ambulatório multidisciplinar de HTLV-1, C-HUPES, é parte do grupo de pesquisa em HTLV-1 criado para estudar os vários aspectos da infecção pelo vírus em Salvador, Bahia. É um estudo de prevalência visando avaliar as principais dermatoses entre dois grupos: um grupo controle soropositivo para HTLV-1, e um grupo de comparação soronegativo. Neste tipo de estudo a análise é realizada em um único momento. A generabilidade do estudo de prevalência pode ser considerada um ponto a favor, visto que foram avaliados indivíduos com ou sem queixas dermatológicas (Pereira, 1995).

**Aspectos epidemiológicos:**

A avaliação dos indivíduos diferiu quanto ao gênero e idade, sendo encontrado maior número de indivíduos do sexo feminino e com idade mais avançada no grupo soropositivo para HTLV-1 ($p<0,05$). O aumento da prevalência do HTLV-1 com a idade, assim como maior soroprevalência entre o sexo feminino é descrito na maior parte das áreas estudadas (Proietti, 2005; Dourado, 2003). Loureiro e colaboradores (2008) relataram uma proporção de 64,4% de mulheres entre os pacientes portadores de HTLV, sendo que 52,5% apresentavam mais de 50 anos de idade. Tal dado é compatível com o encontrado neste estudo, onde a prevalência do sexo feminino foi de 64,2% nos portadores de HTLV-1, com 58,7% dos indivíduos apresentando idade superior a 50 anos. O tempo de exposição sexual e a maior eficiência na transmissão viral do homem para a mulher (60%), quando comparada na transmissão no sentido

inverso (4%), são fatores que justificam tal achado (Dourado, 2003; Loureiro, 2008; Moxoto,2007; Roucoux, 2005).

Escolaridade e condição socioeconônima estão relacionados a taxas aumentadas de prevalência (Sanchez, 2003). Estudos sóciodemográficos em soropositivos demonstram associação entre baixa escolaridade (menos de 8 anos) e menor condição socioeconômica e positividade para o vírus (Murphy, 1999). O índice de escolaridade foi significativamente diferente entre os dois grupos estudados (p=0,000), tendo maior número de indivíduos analfabetos ou com menor tempo de estudo no grupo caso soropositivo com relação ao grupo soronegativo. Porém, não foi encontrada significância estatística quando comparamos a renda familiar entre os grupos (p= 0,075).

Ao avaliar os fatores de risco para contagio pelo vírus HTLV, foi encontrada significância estatística na comparação para transfusão sanguínea (p=0, 000). Quando comparado a amamentação (p=0, 089) e uso de drogas injetáveis (p=0, 141) não foi verificado diferencia entre os grupos estudados. Ao estratificar a amamentação quanto ao tempo do aleitamento materno, se encontra um maior número de indivíduos com aleitamento durante mais de um ano no grupo soropositivo (47- 30,3%) do que no grupo de comparação soronegativo (27-15,6%). O Ministério da Saúde, diz que o aleitamento materno está contra indicado em casos de mãe HTLV positivas. Há referências que apontam para um risco de transmissão do vírus de 13 a 22%. Quanto mais tempo uma criança é amamentada, maior será a chance de ocorrer a infecção (Ministério da Saúde, 2004 a).

## Aspectos dermatológicos

As dermatoses associadas ao estado de portador de HTLV-1 foram a dermatite seborréica, micoses superficiais, xerose cutânea e ictiose adquirida. O grupo de micoses superficiais engloba lesões de pitiríase versicolor, dermatofitose, onicomicose e candidose.

### Dermatite seborréica

Nosso estudo mostrou uma maior presença de DS nos portadores de HTLV-1 (24%) comparados a indivíduos soronegativos (12,4%). A frequência elevada de DS em pacientes HTLV-1 positivos encontrada em nosso estudo é também descrita na literatura (Cestari *apud* Azulay & Azulay, 2006; Guedes *apud* Hemominas, 2006).

A prevalência de DS na população geral varia de 1 a 5% em diferentes estudos, com maior frequência no gênero masculino, e pico de incidência por volta dos 40 anos de idade (Faergemann, 2000). A maior frequência do gênero feminino no nosso grupo de pacientes com HTLV-1 reforça a importância do encontro da DS como doença cutânea prevalente em portadores deste vírus. Ao avaliarmos os indivíduos assintomáticos soropositivos, encontramos uma prevalência de 22,3%, muito maior do que relatado por Gonçalves e colaboradores (2003), onde esta dermatose foi vista em 6,3% dos pacientes assintomáticos HTLV-1 positivos.

**Micoses superficiais**

Na análise dos grupos encontramos 54 (30,2%) indivíduos soropositivos com lesões compatíveis com micoses superficiais e 26 (13,5%) no grupo de comparação soronegativo ( p= 0,000). Ao avaliarmos isoladamente a presença de pitiríase versicolor entre os dois grupos a significância estatística é mantida (p=0, 01). Contudo, deixa de ser significante, quando separamos nos subgrupos de dermatofitose, onicomicose e candidose (p>0,05). A frequência de dermatofitoses em pacientes HTLV-1 assintomáticos, segundo Gonçalves *et al*.,2003, é a maior dentre todas as lesões dermatológicas atingindo um valor de 34,4%, enquanto que em pacientes soronegativos esse valor é de apenas 16%. Entre as micoses superficiais, a dermatofitose foi a manifestação de menor frequência no nosso estudo no grupo soropositivo (7,8%) e soronegativo, onde nenhum caso foi verificado.

Embora tenhamos encontrado micoses superficiais em 50% dos pacientes com diabetes mellitus e HTLV-1, a exclusão destes cinco pacientes da análise comparando portadores e soronegativos não altera a maior frequencia deste diagnóstico em indivíduos portadores do vírus.

**Xerose cutânea/ Ictiose**

A xerodermia e sua forma mais grave, a ictiose adquirida, são as manifestações mais descritas nos pacientes com HAM/TSP, ocorrendo em 66.7% dos casos, e são mais intensas nos casos avançados de neuropatia (Guedes *apud* Hemominas, 2006; Milagres, 2003).

A ictiose adquirida tem sido descrita em 7% de portadores sadios de HTLV-1 (Gonçalves, 2003) e também em pacientes com HAM/TSP (Hashiguchi, 1989).

Igualmente encontrado na literatura, foi verificado maior prevalência de xerose cutânea e ictiose nos indivíduos do grupo soropositivo. Neste grupo a xerose foi diagnosticada em 70 (39,1%) e, no grupo soronegativo em 18(9,3%) dos indivíduos ( p= 0, 000). Nos pacientes portadores de HAM/TSP (39-21,8%), a presença de xerose foi encontrada em 25 (65%) dos indivíduos, próximo a prevalência encontrada na literatura (66,7%) (Guedes *apud* Hemominas, 2006; Milagres, 2003).

Ictiose foi verificada em nove (5%) indivíduos dos pacientes soropositivos e em nenhum individuo do grupo de comparação (p= 0, 002). Entre os indivíduos com ictiose, dois (5,1%) são portadores de HAM/TSP, três (8,1%) oligossintomáticos e quatro (3,9%) portadores assintomáticos.

O fato de a ictiose adquirida ser uma manifestação cutânea documentada tanto em portadores assintomáticos como nos pacientes com HAM/TSP em nosso estudo, indica que em regiões endêmicas para o HTLV-1 como na cidade de Salvador-Bahia, a investigação de todo caso de ictiose adquirida deve incluir a pesquisa deste vírus. Adicionalmente, o encontro de ictiose adquirida em soropositivos deve alertar o clínico para a possibilidade de um futuro desenvolvimento de HAM/TSP, o que ressalta a importância desta dermatose neste contexto.

**Escabiose/ Sarna norueguesa**

A escabiose foi encontrada em quatro indivíduos do grupo soropositivo para HTLV e em nenhum indivíduo do grupo controle. A verificação sobre uso de corticoterapia sistêmica mostrou dois portadores de HTLV-1 com diagnóstico de

escabiose. A retirada destes dois casos da análise comparativa exclui a escabiose do grupo de dermatoses associadas ao HTLV-1.

**Avaliação das citocinas e carga proviral**

Estudos para avaliação da resposta imune comparando indivíduos assintomáticos e pacientes com HAM/TSP são encontrados e mostram que os pacientes com HAM/TSP apresentam uma resposta imune humoral e celular muito mais intensa, evidenciada por uma maior linfoproliferação (Sakai, 2001) e produção espontânea de citocinas pró inflamatóriais como IFN-γ, TNF-α e IL-2 *(*Jacobson, 1996). Estudos avaliando citocinas e carga proviral em pacientes soropositivos para HTLV e presença de dermatoses não foram encontrados.

Na avaliação das citocinas e da carga proviral foi encontrado significância para TNF- α (p=0,03) e carga proviral ( p=0,02) na análise da presença ou não de dermatite seborréica no grupo soropositivo. A Mediana no grupo soropositivo sem a presença da dermatite seborréica para TNF- α foi de 427 ±501, enquanto no grupo soropositivo com a dermatose esse valor foi superior (780 ± 518). O valor da carga proviral nesse grupo também foi superior (146641± 88482).

Esse achado pode sugerir um papel importante para o TNF-α, citocina inflamatória, na patogênese das lesões de DS nos portadores de HTLV-1, embora não tenhamos verificado sua produção *in situ*. Adicionalmente, uma maior carga proviral foi documentada nestes pacientes, o que pode indicar uma participação direta do HTLV-1 no aparecimento desta dermatose multifatorial e de complexa patogenia (Faergemann, 2000). Estudos que avaliem a presença do HTLV-1 nas lesões de DS assim como a

investigação da integração viral nas células da epiderme poderão esclarecer este aspecto.

O fato de encontrarmos uma associação entre maior produção de TNF-α e maior carga proviral em pacientes com DS e HTLV-1 pode indicar uma maior vigilância clínica destes pacientes, já que indivíduos portadores de HAM/TSP apresentam níveis elevados desta citocina, assim como elevada carga proviral (Yoshida, 1989). Fato interessante é que alguns estudos mostram que pacientes com DIH também possuem maior produção de TNF, alta carga proviral quando comparadas com portadores assintomáticos de HTLV-1 (Hanchard *et al*., 1991; La Grenade *et al*.,1995; Pérez *et al*., 2007; Tsukasaki *et al*., 1994). A DIH tem sido considerada como marcador de risco para desenvolver de HAM/TSP e ATLL, o que levanta a possibilidade de que a DS também seja um fator de risco (Mahé, 2004). Estudo de coorte em pacientes com DS associada a alta carga proviral e produção de TNF- α poderá esclarecer este dado de suma importância.

# VIII. PERSPECTIVAS DE ESTUDO

As perspectivas são amplas devido à grande quantidade de pacientes que são acompanhados no ambulatório e à demanda espontânea ou referenciada. A vasta casuística permite diversas possibilidades de estudos, dentro dos quais seriam importantes objetivos:

1. Estudos que avaliem a presença do HTLV-1 nas lesões de DS assim como a investigação da integração viral nas células da epiderme para avaliar se há participação direta do HTLV-1 na patogênese dessa doença.
2. A DIH tem sido considerada como marcador de risco para desenvolver de HAM/TSP e ATLL, o que levanta a possibilidade de que a DS também seja um fator de risco. Estudos de coorte em pacientes com DS associada a alta carga proviral e produção de TNF- $\alpha$ poderão esclarecer este aspecto.

# IX. CONCLUSÕES

1. As dermatoses associadas ao estado de portador de HTLV-1 foram a dermatite seborréica, micoses superficiais, xerose cutânea e ictiose adquirida.
2. Xerodermia como manifestação muito prevalente nos indivíduos do subgrupo com HAM/TSP.
3. Regiões endêmicas para o HTLV-1 como na cidade de Salvador-Bahia, a investigação de todo caso de ictiose adquirida deve incluir a pesquisa deste vírus.
4. Ictiose adquirida em soropositivos deve alertar o clínico para a possibilidade de um futuro desenvolvimento de HAM/TSP.
5. Pacientes com DS e HTLV-1 apresentam aumento do TNF-$\alpha$ e carga proviral quando comparados aos pacientes sem a dermatose.

# X. SUMMARY


## Cutaneous manifestations in HTLV-I infected patients in Salvador- Bahia

**Introdution:** The human T-cell lymphotropic virus type 1 is associated with specific manifestations such as lymphoma/ leukemia T-cell (ATLL), myelopathy/ tropical spastic paraparesis (HAM/TSP), HTLV-1 uveitis (HU) and infective dermatitis (IDH). IDH is a severe form of childhood infected eczema, and was the first dermatological disease associated with HTLV. However, several dermatologic manifestations have been described in HTLV-1 patients, especially in individuals with ATLL or HAM / TSP.

**Objective:** Determine the prevalence of skin lesions in patients infected with HTLV-1 in a multidisciplinary outpatient clinic of HTLV-1 and compare with seronegative blood donors from the STS in Salvador, Bahia.

**Methodology:** The study was conducted with two groups of subjects: 179 seropositive (ELISA and WB positive), and 193 seronegative (ELISA negative) between 2008 and 2010. The subjects filled a questionnaire with epidemiological and clinical data, and were examined for the presence of skin lesions. Additionally, we measured the proviral load and the peripheral production of IFN-$\gamma$, TNF-$\alpha$, IL-5 and IL-10 in a subgroup of patients with HTLV-1.

**Results:** Superficial mycoses were found in 54 individuals (30.2%) with HTLV-1 and 26 (13.5%) in the seronegative group (p = 0, 000). Xeroderma at 39.1% and 9.3% of seronegative (p = 0, 000). Ichthyosis was seen in nine (5%) patients and no individual cases of the comparison group (p = 0.002). Equally significant was the association between seborrheic dermatitis (SD) and HTLV-1, with the presence of SD in 43 patients (24%) and in 12.4% of individual from the seronegative group (p = 0.05). The production of TNF α in HTLV-1 patients without SD was 427 ± 501, while in HTLV-1 patients with SD this value was higher (780 ± 518) (p= 0,031). The amount of proviral load in HTLV-1 patients with SD was also higher (146,641 ± 88,482) than in HTLV-1 patients without SD (p= 0,023).

**Conclusions:** Patients with HTLV-1 showed higher frequency of superficial mycoses, seborrheic dermatitis, xerosis and icthyosis. The finding of higher levels of TNF α and proviral load in seropositive individuals with SD may suggest a role for this cytokine in the pathogenesis of SD in patients with HTLV-1.

**Keywords: 1.** Human T-cell lymphotropic virus type 1, **2.** HTLV-I, **3.** Skin lesions and HTLV-1, **4.** Dermatologic manifestations and HTLV-1, 5. Cytokines and HTLV-1.

# XI. REFERÊNCIAS BIBLIOGRÁFICAS


1. Ajithkumar K, Romalingan S, Kannangai R, Prakash KJ. Human T lymphotropic vírus-1 (HTLV-1) infection in patients with unclassifiable dermatitis in central Kerala, South India: a preliminary study. *Sexually Transmitted infections*, 78: 434, 2002.
2. Akimoto M, Kozako T, Sawada T, Matsushita K, Ozaki A, Hamada H, Kawada H, Yoshimitsu M, Tokunaga M, Haraguchi K, Uozumi K, Arima N, Tei C**.** Anti-HTLV-1 Tax antibody and Tax- specific cytotoxic T lymphocyte are associated with a reduction in HTLV-1 proviral load in asymptomatic carriers. *Journal Medical Virology*, 79: 977-86, 2007.
3. Ando Y, Saito K, Nakano S, Kakimoto K, Furuki K, Tanigawa T, Hashimoto H, Moriyama I, Ichijo M. Bottle-feeding can prevent transmission of HTLV-I from mothers to their babies. *Journal of Infection*, 19: 25- 9, 1989.
4. Arima N, Hidaka S, Fujiwara H, Matsushita K, Ohtsubo H, Arimura K, Kukita T, Fukumori J, Tanaka H. Autonomous and interleukin-2-responsive growth of Leukemic Cells in Adult T-Cell Leukemia (ATL): a review of the clinical significance and molecular basis of ATL cell growth. *Leukemia and Lymphoma*, 26: 479-87, 1997.
5. Banghan CRM. The immune control and cell-to-cell spread of human T-lymphotropic virus type 1. *Journal of General Virology*, 84: 3177–89, 2003.
6. Banghan CRM & Osame M. Cellular immune response to HTLV-1. *Oncogene*, 24: 5035-45, 2005.

7. Bergman J, Dodd W, Trotter M, Oger J, Dutz J, Crusted scabies in association with human T cell lymphotropic virus 1. *Journal of cutaneous medicine and surgery, 3:* 148–152, 1999.

8. Bittencourt AL. Vertical transmission of HTLV-I/II: a review. Revista do Instituto de Medicina Tropical de São Paulo, 40:245-51, 1998.

9. Bittencourt AL & Oliveira MF. Dermatite infeciosa associada ao HTLV-I (DIH) infanto-juvenil e do adulto. *Anais Brasileiro de Dermatologia*, 80(3): 364-9, 2005a.

10. Bittencourt AL, Oliveira MF, Brites C, Van Weyenbergh J, da Silva Vieira MG, Araújo I. Histopathological and immunohistochemical studies of infective dermatitis associated with HTLV-I. *Europe Journal Dermatology*, 15(1): 26-30, 2005b.

11. Bittencourt AL, Primo J, Oliveira MF. Dermatite infecciosa e outras manifestações infanto-juvenis associadas à infecção pelo HTLV-1. *Caderno de Hemominas,* XIII: 174-91, 2006.

12. Bittencourt AL, Primo J, Oliveira MF. Manifestation of human Tcell lymphotropic virus type I infection in childhood and adolescence. *Jornal de Pediatria*, 82(6): 411-20, 2006.

13. Blas M, Bravo F, Castillo W, Castillo WJ, Ballona R, Navarro P, Catacora J, Cairampoma R, Gotuzzo E. Norwegian Scabies in Peru: the impact of human T cell lymphotropic virus type I infection. *American Jounal of Tropical Medicine and Hygiene,* 72 (6): 855-7, 2005.

14. Brites C, Weyll M, Pedroso C; Badaro R. Severe and Norwegian scabies are strongly associated with retroviral (HIV-1/HTLV-1) infection in Bahia, Brazil. *AIDS*, 16: 1292-3, 2002.

15. Calattini S, Chevalier S A, Duprez R, Afonso P, Froment A, Gessain A, Mahieux R. Discovery of a new human T-cell lynphotropic vírus (HTLV-3) in Central Africa**.** *Retrovirology*, 2:31-4, 2005.
16. Carneiro-Proietti AF, Ribas JGR, Catalan-Soares BC, Martins ML, Brito-Melo GEA, Martins-Filho AO, Pinheiro SR, Araújo AQC, Galvão- Castro B, Oliveira MSP, Guedes AC, Proietti FA. Infecção e doença pelos vírus linfotrópicos humanos de células T(HTLV-I/II) no Brasil. *Revista da Sociedade Brasileira Tropical*, 35: 499-508, 2002.
17. Carvalho EM, Bacellar O, Porto AF, Braga S, Galvao-Castro B, Neva F. Cytokine profile and immunomodulation in asymptomatic human T-lymphotropic virus type 1-infected blood donors. *Journal Acquired Immune Deficiency Syndromes*, 27(1): 1-6, 2001.
18. Carvalho EM & Porto AF. Epidemiological and Clinical interaction between HTLV-1 and Strongyloides stercoralis. *Parasite Immunology*, 26: 48, 2005.
19. Castro NM, Rodrigues Junior W, Muniz A, Luz GO, Porto AM, Machado A, Carvalho EM. Neurogenic bladder as the first manifestation of HTLV-1 infection. *Ciência e Saúde*, 3(1): 66-9, 2003.
20. Catalan-Soares B, Carneiro-Proietti ABF, Proietti FA. Heterogeneous geographic distribution of human T-cell lymphotropic viruses I and II (HTLV-I/II): serological screening prevalence rates in blood donors from large urban áreas in Brazil. *Caderno Saúde Pública*, 21(3): 926-31, 2005.
21. Catalan-Soares BC & Proietti FA. HTLV-1 e 2: Aspectos epidemiológicos. *Caderno de Hemominas*, XIII: 69-85, 2006.
22. Cestari SCP. Eczemas e Dermatitis afins. Azulay & Azulay (ed). *Dermatologia* 4.ed, Guanabara Koogan: Rio de Janeiro, 162-5p., 2006.

23. Chosidow O. Scabies and pediculosis. *Lancet*, 355: 819-26, 2000.

24. Covas DT. Retrovírus. Falcão R & Zago MA ( ed). *Hematologia: Fundamentos e Prática*. 1. ed, Atheneu: São Paulo, 691-704p., 2004.

25. Del Guidice P, Sainte Marie D, Gerard Y. Is crusted (Norwegian) scabies a marker af adult T cell/ leukemia in human T lymphotropic virus type Iseropositive patients? *Journal of Infectious Diseases*, 176: 1090-92, 1997.

26. Dosaka N, Tanaka T, Miyachi Y, Imamura S, Kakizuka A. Examination of HTLV-I integration in the skin lesions of adult T-cell leukemia (ATL): independence of cutaneous-type ATL confirmed by Southern blot analysis. *Journal of Investigative Dermatology*, 96: 196-200, 1991.

27. Dourado I, Alcântara LC, Barreto M, Teixeira MG, Galvãocastro B. HTLV-I in the general population of Salvador, Barzil. A city with African ethnic and sociodemografic characteristics. *Journal Acquired Immune Deficiency Syndromes*, 34: 527- 31, 2003.

28. Dummer R, Asagoe K, Cozzio A, Burg G, Doebbeling U, Golling P, Fujii K, Urosevic M. Recent advances in cutaneous lymphomas. *Journal of Dermatology Science*, 48:157-67, 2007.

29. Edlich RF, Arnette JA, Willians FM. Global epidemic of human T-cell lymphotropicvirus type-I (HTLV-I). *Journal Emergency Medicine*, 18: 109-19. 2000.

30. Ehrlich GD, Glaser JB, Lavigne K, Quan,D, Mildvan D, Sninsky JJ, Kwok S, Papsidero L.,Poiesz BJ. Prevalence of human T-cell leukemia/lymphoma virus (HTLV) type II infection among high-risk individuals: typespecific identification of HTLVs by polymerase chain reaction. *Blood*, 74: 1658- 64, 1989.

31. Faergemann J. Management of Seborrheic Dermatitis and Pityriasis Versicolor. *American Journal of Clinical Dermatology,* 1: 75-80, 2000.

32. Franchini G. Molecular mechanisms of human T-cell leukemia/lymphotropic virus type I infection. *Blood,* 86: 3619-39, 1995.

33. Gabet AS, Kazanji M, Couppie P, Clity E, Pouliquen JF, Sainte-Marie D, Aznar C, Wattel E. Adult T-cell leukaemia/lymphomalike human T-cell leukaemia virus-1 replication in infective dermatitis. *British Journal of Haematology,* 123: 406-12, 2003.

34. Galvão-Castro B, Loures L, Rodriques LG, Sereno A, Ferreira Júnior OC, Franco LG, Muller M, Sampaio DA, Santana A, Passos LM, Proietti F. Distribuition of human T- lymphotropic virus type I among donors: a nationwide Brazilian study. *Transfusion,* 37(2): 242-3, 1997.

35. Germain M, Willians J, Skelton HG, Smith KJ. Smoldering HTLV-Iinduced T-cell lymphoma localized within the skin; a radiation-resistant tumor. *International Journal of Dermatology,* 39: 815-21, 2000.

36. Gonçalves DU, Guedes AC, Proeitti AB, Martins ML, Proietti FA, Lambertucci J R. Dermatology lesions in asymptomatic blood donors seropositive for human T cell lymphotropic virus type-1. *American Journal of Tropical Medicine and Hygiene,* 68: 562-5, 2003.

37. Grossman ME, Pappert AS, Garzon MC, Silvers DN. Invasive Trychophyton rubrum infection in the immunocompromised host: report of three cases. *Journal of American Academy of Dermatology,* 33:315-18, 1995.

38. Guedes AMC & Araujo MG. Manifestações dermatológicas associadas ao HTLVI. *Caderno de Hemominas,* XIII:165-173, 2006.

39. Hanchard B, LaGrenade L, Carberry C, Fletcher V, Williams E, Cranston B, Blattner WA, Manns A. Childhood infective dermatitis evolving into adult-cell leukemia after 17 years. *Lancet,* 338: 1593-4, 1991.

40. Hashiguchi T, Osame M,Arimura K. Skin manifestations in HTLV-I associated myelopathy (HAM): xerosis and erythema. Román CG, Vernant JC, Osame M ( ed). *HTLV-I and the nervous system*. New York: 443–8p., 1989

41. Hino S, Katamine S, Miyata H, Tsuji Y, Yamabe T, Miyamoto T. Primary prevention of HTLV-I in Japan**.** *Journal of Acquired Immune Deficiency Syndromes and Human Retrovirology*, 13:199-203, 1996.

42. Hirata M, Hayashi J, Noguchi A, Nakashima K, Kajiyama W, Kashiwag S. The effects of breastfeeding and presence of antibody to p40tax protein of human T cell lymphotropic virus type-I on mother-to-child transmission. *International Journal of Epidemiology*, 21:989-94, 1992.

43. Jacobson S: Cellular Immune Responses to HTLV-I: Immunopathogenic Role in HTLV-I-Associated Neurologic Disease. *Journal of Acquired Immune Deficiency Syndromes and Human Retrovirology*, 13: 100-S, 1996.

44. Kajiyama W, Kashiwagi S, Hayashi J, Nomura H, Lkematsu H, Okocill K. Interfarnilialclustering of anti-ATLA-positive persons. *American Journal of Epidemiology,* 124(5): 800-6, 1986a.

45. Kobayashi H, Ngato T, Sato K, Aoki N, Kimura S, Tanaka Y, Aizaka H, Tateno M, Celis E. In vitro Peptide Immunization of target Tax protein human T-cell leukemia virus type 1 – Specific CD4+ helper T lymphocytes. *Clinical Câncer Research*, 12(12): 3814- 22, 2006.

46. Kroon E G & Proietti ABFC. Vírus Linfotrópico de Células T Humanas tipos 1 e 2 (HTLV-1/2)-Histórico, estrutura e ciclo de multiplicação viral. *Caderno de Hemominas*, XIII: 11-20,2006.

47. La Grenade L. Manifestações dermatológicas do HTLV-I. Proietti ABFC (ed) HTLV-I/II. *Caderno de Hemominas*, XI: 139-146, 2000.

48. La Grenade L, Hanchard B, Fletcher V, Cranston B, Blattner W. Infective dermatitis of Jamaican children: a marker for HTLV-I infection. *Lancet*, 336: 1345-7, 1990.

49. La Grenade L, Morgan C, Carberry C, Hanchard B, Fletcher V, Gray R. Tropical spastic parapparesis occurring in HTLV-I associated infective dermatitis: Report of two cases**.** *West Indian Medical Journal*, 44: 34-5, 1995.

50. Lenzi MER, Cuzzi-Maya T, Oliveira ALA, Andrade-Serpa MJ, Araujo AQC. Dermatology findings of human T lymphotropic vírus type I (HTLVI) - associated myelopathy/tropical spastic paraparesis. *Clinical Infectious Diseases*, 36: 507-13, 2003.

51. Levine PH, Cleghorn F, Manns A, Jaff E, Romain L, Battner WA. Adult T-cell leukemia/lymphoma a working point-score classification for epidemiologic studies. *International Journal of Cancer*, 491-3, 1994.

52. Lopes MSS & Dobbin JA. Leucemia/Linfoma de células T do adulto (ATL): um protótipo de doença viral em hematologia. *Caderno de Hemominas*, XIII: 93-114, 2006.

53. Loureiro P. HTLV-1 infection: diagnosis and proviral load level among asymptomatic carrier and pacientes with associated diseases in reference center in the Northeastern. Tese de Doutorado. Fundação Osvaldo Cruz, Recife, 172p., 2008.

54. Lupi M D O & Stephen T K. Tropical dermatology: Viral tropical diseases. *Journal American Academy of Dermatology*, 49: 979-1000, 2003.

55. Machado AS, Cruz AA, Galvão T S, Carvalho E M. Imunopatogênese da infecção pelo HTLV-1: influência sobre a resposta imune tipo 2**.** *Revista Brasileira de Alergia e Imunopatologia*, 26(4): 159-167, 2003.

56. Mahé A, Meertens L, Ly F, Sow P S, Diop C.T, Samb ND, Diop OM, Valensis F, Gessain A. Human T-cell leukemia/lymphoma virus type 1- associated infective dermatitis in Africa: a report of five cases from Senegal. *British Journal of Dermatology*, 150: 958-65, 2004.

57. Maloney EM, Nagai M, Hisada M, Soldan SS, Goebel PB, Carrington M, et al. Prediagnostic human T lymphotropic virus type I provirus loads were highest in Jamaican children who developed seborrheic dermatitits and severe anemia. *Journal of Infectious Diseases*, 189:41-5, 2004.

58. Manns A, Hisada M, La Grenade L. Human T-lymphotropic virus type I infection. *Lancet*, 353: 1951-58, 1999.

59. Martins ML & Stancioloi EF . Patogênese da infecção pelo HTLV. *Caderno de Hemominas*, XIII: 21-45, 2006.

60. Milagres S P, Sanches J A, Milagres A C P, Valente N Y S. Histopathological and immunohistochemical assessment of acquired ichthyosis inpatients with human-Tcell lymphotropic virus type I- associated myelopathy. *Britsh Journal of Dermatology*, 149: 776-81, 2003.

61. Ministério da Saúde. Secretaria de Vigilância em Saúde. Secretaria de Atençãoà Saúde. *Manual Normativo para Profissionais de Saúde de Maternidades-Referência para mulheres que não podem amamentar*. Brasilia, 2004 a.

62. Mochizuki M, Watanabe T, Yamaguchi K, Yoshimura K, Nakashima S, Shirao M, Araki S, Takatsuki K., Mori S, Miyata N. Uveitis associated with human T-cell lymphotropic vírus type 1. *American Journal of Ophtalmology,* 114: 123-9, 1992.

63. Moxoto I, Boa-Sorte N, Nunes C, Mota A, Dumas A, Dourado I, Galvão-Castro B. Sociodemographic, epidemiological and behavioral profile of women infected with HTLV-1 in Salvador, Bahia, an endemic area for HTLV. *Revista da Sociedade Brasileira de Medicina Tropical,* 40(1):37-41, 2007.

64. Murphy EL, Watanabe K, Nass CC, Ownby H, Williams A, Nemo G. Evidence among blood donors for a 30-year old epidemic of HTLV-II infection in the United States. *Journal of Infectious Disease*, 180:1777-83, 1999.

65. Nobre V, Guedes AC, Martins ML, Barbosa- Stancioli E, Serufo JC, Proietti FA, Ribas JG, Ferreira CE, Lambertucci JR. Dermatological findings in 3 generations of a family with a high prevalence of Human T Cell Lymphotropic Virus Type 1 infection in Brazil. *Clinical Infectious Disease*, 43: 1257-63, 2006.

66. Nobre V, Guedes AC, Proietti FA, Martins ML, Nassif G, Serufo JC, et al. Increased prevalence of human T cell lymphotropic virus type 1 in patients attending a Brazilian dermatology clinic. *Intervirology,* 50:316-8, 2007.

67. Nobre V, Guedes AC, Proietti FA, Barbosa- Stancioli E, Martins ML, Serufo JC, Antunes CM, Grossi MA, Lambertucci JR. Lesões dermatológicas em pacientes infectados pelo vírus linfotrópico humano de células T do tipo 1 (HTLV-1). *Revista Brasileira de Medicina Tropical,* 38(1): 43-52, 2005.

68. Oki T, Yososhinaga M, Otsuka H, Miyata K, Sonoda S, Nagata Y. A sero-epidemiological study on mother-to-child transmission of HTLV-I in Southern

Kyushu, Japan. Asia Oceania. *Journal of Obstetrics and Gynaecology*, 18:371-7, 1992.

69. Olumide YM, Dada AJ, Sogbanmu IB, Aruna GA. Seroprevalence study of HIV-I, HIV-II and HTLV-I among patients at the Dermato-Venereology Clinic of the Lagos University Teaching Hospital. *International Journal of Dermatology*, 36:741-4, 1997.
70. Osame M, Usuku K, Izumo S, Ijichi N, Amitani H, Igata A, Matsumoto M, Tara M. HTLV-1 associated myelopathy, a new clinical entity. *Lancet*, 1031–2, 1986.
71. Oshima K. Pathological features of diseases associated with human T-cell leukemia virus type I. *Cancer Science*, 98: 772-8, 2007.
72. Pereira MG. Morbidade. Pereira MG (ed). *Epidemiologia — Teoria e Prática.* Guanabara-Koogan: Rio de Janeiro, 30–48p., 1995.
73. Pérez L, Villarroel J, Reyes A, Benavides A, Munõz C. Eritrodermia exfoliativa y dermatitis infecciosa en un lactante infectado por el virus linfotrópico humano-I (HTLV-I). *Revista Chilena de Infectologia*, 24 (2): 142-148, 2007.
74. Poiesz BF, Ruscetti FW, Gazder AF, Bunn BA, Minna JD, Gallo RC. Detection and isolation of type C retrovirus particles from fresh and cultered lymphocytes of a patient wih cutaneous T-cell lymphoma. *Proceedings of the National Academy of Sciences of the United States of America*, 77: 7415-9, 1980.
75. Pombo De Oliveira MS . Epidemiologia da Leucemia / Linfoma de Celulas T do Adulto. *Revista Brasileira de Hematologia e Hemoterapia*, 22: 202-4, 2000.
76. Pombo De Oliveira MS, Matutes E, Famadas L C, Schulz T F, Calabro M L, Nucci M, Andrada-Serpa M J, Tedder R S, Weiss R A, Catavsky D. Adult T-

cell leukaemia/ lymphoma in Brazil and its relation to HTLV- 1. *Lancet*, 336: 987-90, 1990.

77. Popovic M, Flomenberg N, Volkman DJ, Mann D, Fauci AS, Dupont B, Gallo R. Alteration of T-cell functions by infection with HTLV-I or HTLV-II. *Science*, 226: 459-461, 1984

78. Porto A F, Oliveira Filho J, Neva F A, Orge G, Alcantara L, Gram A, *et al.* Influence of Human T-cell lymphotropic virus type 1 infection on serologic and skin tests for strongyloidiasis. *American Journal of Tropical Medicine and Hygiene*, 65; 610-13, 2001.

79. Proietti FA, Carneiro-Proietti AF, Catalan- Soares BC, Murphy EL. Global epidemiology of HTLV-1 infection and associated diseases. *Oncogene*, 24:6058- 68, 2005.

80. Roberts LJ, Huffam SE, Walton SF, Currie BJ. Crusted scabies: clinical and immunological findings in seventy-eight patients and a review of the literature. *Journal of Infectious Disease*, 50:375-81, 2005.

81. Román GC, Osame M. Identity of HTLV-I-associated tropical spastic paraparesis and HTLV-I-associated myelopathy. *Lancet*;1:651, 1988.

82. Roucoux Diana F, Wang B, Smith D, Nass Catharie C, Smith J, Hutching, Sheila T, Newman B, Lee TH, Chafets DM, Murphy EL. A Prospective Study of Sexual Transmission of Human T Lymphotropic Virus (HTLV)-I and HTLV-II. *Journal of Infectious Diseases*, 191 (9): 1490–7, 2005.

83. Rueda R & Blank A. HTLV-I associated cutaneous manifestations. Zaninovic V (ed). *HTLV- Thruths and Questions*. Cali: Feriva, 212-22p., 1996.

84. Sabouri AH, Saito M, Usuku K, Bajestan SN, Mahmoudi M, Forughipour M, Sabouri Z, Abbaspour Z, Goharjoo ME, Khayami E, Hasani A, Izumo S,

Arimura K, Farid R, Osame M. Differences in viral and host genetic risk factors for development of human T-cell lymphotropic virus type 1 (HTLV-I)-associated myelopathy/tropical spastic paraparesis between Iranian and Japanese HTLV-I- infected individuals. *Journal of General Virology*, 86: 773-81, 2005.

85. Sakai JA, Nagai M, Brennan MB, Mora CA, Jacobson S. In vitro spontaneous lymphoproliferation in patients with human T-cell lymphotropic virus type I-associated neurologic disease: predominant expansion of CD8+ T cells. *Blood*, 98: 1506-11, 2001.

86. Sanchez-Palacios C, Gotuzzo E, Vandamme AM, Maldonado Y. Seroprevalence and risk factor for human T-cell lymphotropic virus (HTLV-1) infection among ethnically and geographically diverse Peruvian women. *International Journal of Infectious Diseases*, 7: 132-7, 2003.

87. Santos FLN. Aconselhamento ao paciente infectado pelo vírus linfotrópico de células T humanas do tipo II e II (HTLV I/II). *Revista Brasileira Análises Clínicas*, 36:121-4, 2004.

88. Schechtman RG. Micoses Superficiais. Azulay & Azulay (ed). *Dermatologia*: 4. ed, Guanabara Koogan: Rio de Janeiro, 364-72p., 2006.

89. Setoyama M, Kerdel FA, Elgard G, Kanzaki T, Byrnes JJ. Detection of HTLV-1 by polymerase chain reaction *in situ* hybridization in adult T-cell leukemia/lymphoma. *American Journal of Pathology*, 152: 683-9, 1998.

90. Setoyama M, Mizoguchi S, Kanzaki T. Prurigo as a clinical prodrome to adult T-cell leukemia/lymphoma. *British Journal of Dermatology*, 138: 137-40, 1998.

91. Sweet RD. A pattern of eczema in Jamaica. *British Journal of Dermatology*, 78, 93-100, 1966

92. Takahashi K, Takezaki T, Oki T, Kawakami K, Yashiki S, Fujiyoshi T, Usuku K, Mueller N, Osame M, Miyata K. Inhibitory effect of maternal antibody on mother-tochild transmission of human T-lymphotropic virus type I. The Mother-to-Child Transmission Study Group. *Journal International du Cancer* , 49:673-7, 1991.

93. Takatsuki K. Discovery of T-cell leukemia. *Retrovirology*, 2: 16, 2005.

94. Trindade Neto PB. Dermatozoonoses. Azulay & Azulay (ed). *Dermatologia*: 4.ed, Guanabara Koogan: Rio de Janeiro, 406- 10p., 2006.

95. Tsukasaki K, Yamada Y, Ikeda S, Tomonaga M. Infective dermatitis among patients with ATL in Japan. *Journal International du Cancer*, 57: 293, 1994.

96. Ureta-Vidal A, Anagelin-Duclos C, Tortevoye P, Murphy E, Lepere JF, Buigues RP, Jolly N, Joubert M, Carles G, Pouliquen JF, de Thé G, Moreau JP, Gessain A. Mother-to-child transmission of human Tcell leukemia/ lymphoma virus type I: implication of high antiviral antibody titer and high proviral load in carrier mothers. *International Journal of Cancer*, 82:832- 497,1999.

97. Verdonck K, Gonzalez E, Van Dooren S, Vandamme AM, Vanham G, Gotuzzo E. Human T-lymphotropic virus 1: recent knowledge about an ancient infection. Lancet Infectious Diseases, 7(4):266-81, 2007.

98. Wolfe ND, Heneine W, Carr JK, Garcia AD, Shanmugam V, Tamoufe U, Torimiro JN, Prosser A T, LeBreton M, Mpoudi-Ngole E, McCutchan FE, Birx DL, Folks TM, Burke DS, Switzer WM. Emergence of unique primate T-lymphotropic viruses among central African bushmeat hunters. *Proceedings of the National Academy of Sciences of the United States of America*, 102(22): 7994- 99, 2005.

99. Yasunaga J, Matsuoka M. Human T-cell leukemia virus type I induces adult T-cell leukemia: from clinical aspects to molecular mechanisms. *Cancer Control*, 14:133-40,2007.

100. Yoshida M. Multiple viral strategies of HTLV-I for dysregulation of cell growth control. *Annual Reviews Immunology*, 19:475-96, 2001.

# XII. ANEXOS

**ANEXO I** Termo de consentimento livre e pré- esclarecido

**ANEXO II** Formulário para coleta de dados

**ANEXO III** Aprovação pelo comitê de ética e pesquisa

# ANEXO I

**Termo de Consentimento Livre e Esclarecido para Grupo Controle no Estudo que Avalia as Manifestações Clínicas e neurológicas Associadas ao HTLV-1 para o Grupo2/objetivo1.**

**Nome do Projeto:** Resposta Imunológica e Expressão da Doença na Infecção pelo HTLV-1

**Nome do Participante:**

**Investigador Principal:** Edgar M. Carvalho, médico, Hospital Universitário Prof. Edgard Santos, Rua João das Botas s/n, Canela, 40110-160, Salvador-Bahia-Brazil.

**Nº do Projeto:**

**Convite e Objetivo:** Você é convidado a participar de um estudo que tem como objetivo determinar doenças ou manifestações clínicas associadas à infecção causada pelo vírus HTLV-1. Participam do estudo 300 indivíduos infectados pelo HTLV-1 e 300 pessoas como você que não estão infectadas por este vírus. Além das informações aqui prestadas você pode perguntar tudo sobre o estudo ao seu médico. Caso decida participar do estudo você será solicitado a assinar este formulário de consentimento.

**Participação Voluntária:** A sua participação é voluntária. Você pode desistir de participar a qualquer momento, ou seja, agora ou durante a resposta ao questionário e ao exame físico. Você tem liberdade de se recusar a responder qualquer pergunta do questionário que considere invasora de privacidade, causadora de constrangimento e/ou desconforto moral.

**Finalidade:** O estudo visa determinar se algumas doenças ou manifestações clínicas estão associadas à infecção pelo vírus HTLV-1. Assim além das pessoas infectadas pelo HTLV-1 responderem a um questionário e serem examinadas é importante que exista

um grupo controle formado por pessoas não infectadas pelo HTLV-1 para que seja comparado com o de pacientes infectados pelo HTLV-1.

**Procedimentos:** Caso você concorde em participar do estudo você responderá a um questionário perguntando sobre queixas clínicas e será examinado por um grupo de médicos e dentista do ambulatório. Caso você não deseje responder alguma pergunta do questionário você poderá não fazê-lo sem que haja qualquer prejuízo. Além disso, você será solicitado para realizar um teste para medir a secreção salivar e doar 30ml do seu sangue para realização de exames imunológicos.

**Duração do estudo:** Após a assinatura do termo de consentimento sua participação no estudo será somente de um dia.

**Confidencialidade:** Qualquer informação obtida durante o estudo só será do conhecimento da equipe e de órgão internacional que protege indivíduos em pesquisa (Escritório de Proteção de Pesquisa em Humanos dos Estados Unidos). Os representantes do Instituto Nacional de Saúde dos Estados Unidos da América poderá ver sua ficha clínica. Você e qualquer participante deste estudo não serão identificados por nome nas publicações dos resultados do estudo. A confidencialidade estará de acordo com a Constituição Brasileira e a Resolução 196/96.

**Análise de Riscos e Benefícios:** Leve dor devido a punção da agulha pode ser sentida na retirada de sangue. Raramente pode ocorrer sangramento ou hematoma no local de retirada do sangue assim como infecção local. O sangramento e a infecção são tratados com compressa e medicação local. A resposta ao questionário e a realização de exames clínicos e de exame físico poderão identificar alguma anormalidade na sua saúde que não estava sendo observada por você. Neste caso você será orientado a ser acompanhado por um médico. Caso haja necessidade de acompanhamento médico e você queira ser acompanhado no Hospital Universitário Prof. Edgard Santos, você será

encaminhado para este acompanhamento sem qualquer custo para você. Durante a medida da secreção da saliva pode ser sentido um sabor desagradável da gaze estéril e náuseas, porém isto acontece raramente.

**Retorno de Benefícios para o Sujeito e para a Sociedade:** Como muitas queixas clínicas são comuns e não necessariamente relacionadas à infecção pelo vírus HTLV-1, é importante que tenhamos uma população controle para saber a freqüência destas queixas ou destes achados nesta população. A realização de um exame clínico poderá identificar alguma queixa ou manifestação clínica que esteja associada com uma doença e neste caso você poderá ser tratado precocemente.

**Custos:** Você não terá custos com a sua participação no estudo.

**Esclarecimentos:** Caso você precise de esclarecimentos posteriores pode contar com os seguintes investigadores pelo telefone 3237-7353: Dr. Edgar M. Carvalho, Dra. Maria Aurélia F. Porto, Dr. André Luiz Muniz, Dr. Jamary Oliveira.

**Consentimento:** Se você leu o consentimento informado ou este lhe foi explicado e você aceita participar do estudo, favor assinar o nome abaixo. A você será entregue uma cópia deste formulário para guardar.

☐ Sim, aceito participar do estudo.

☐ Não, não aceito participar do estudo.

_____ _____

Assinatura do participante Data Hora

_____ _____

Assinatura do pesquisador Data Hora

_____ _____

Assinatura da testemunha Data Hora

# **ANEXO** II

## FORMULÁRIO PARA COLETA DE DADOS

AVALIAÇÃO AMBULATÓRIO HTLV
DERMATOLOGIA

Nome: Registro:

DN: Data da avaliação inicial: Sexo: Cor:

Procedência: Naturalidade: Profissão:

Endereço: Telefone:

Escolaridade: analfabeto ( ) 1º. Grau ( ) 2º. Grau ( ) 3º. Grau ( )

Renda familiar: < 1 SM ( ) 1-4 SM ( ) 4-10 SM ( ) > 10 SM ( ) Ñ sabe ( )

Estado civil: Conjugue vivo:

Tempo de diagnóstico HTLV:

Origem: HCM ( ) HSA ( ) Hemoba ( ) STS ( ) IHEBA ( ) Neuro ( )
Outro ( ) _____

No. De filhos: Amamentados: Tempo:

Foi amamentado: Tempo:

Transfusão sanguínea: Tatuagem: Drogas EV:

Cirurgias:

Parceiros sexuais: 0 ( ) 1 ( ) 2-4 ( ) 5- 10 ( ) 11- 20 ( ) 21- 50 ( )
> 50 ( ) NS ( )

Se Homem já teve relação com homens:

Etilismo: Tabagismo:

Familiares infectados pelo HTLV: Qual:

Co-morbidades: DM ( ) HAS ( ) alergias medicamentosas ( )
outras:_____

Doença associada ao HTLV: Qual: _____

Mielopatia: EDSS_____

Medicações em uso:

Queixa dermatológica: sim ( ) não ( )

Anamnese

Ex. Dermatológico:

Diagnóstico:
( )PV : ( ) localizada, 1 região ( ) moderada, 2-3 regiões ( ) extensa, ≥ 4 regiões
( )Onicomicose: ( ) mãos: dedos 1-2( ) 3-5( ) 6-9( ) todos( )
pés: dedos 1-2( ) 3-5( ) 6-9( ) todos( )
( ) Dermatofitose ( ) c cab ( ) tronco ( ) mmss ( ) mmii ( ) inguino-crural ( ) outros:
( ) Candidose ( ) interdigital mãos ( ) interdigital pés ( ) inframamário ( ) inguinal
( )Dt Seborréica: ( ) leve, couro cab. ou face ( ) moderada, cc + face ( ) > cc e face
( )Xerodermia: ( ) leve – discreta descamação em mmii ou mmss ( ) moderada – discreta descamação em mmii e mmss ( ) grave – intensa descamação em mmii e/ou mmss - descamação difusa
( ) Ictiose: ( )mmii ( ) mmss ( ) difusa
( )Escabiose ( )Sarna Crostosa
( )Herpes Simples: ( ) oral ( ) genital ( ) em mais de 1 região
n de episódios nos últimos 2 anos:
( ) Outros:

CD:

Exames laboratorias ( incluindo outras sorologias):

# ANEXO III

**COMITÊ DE ÉTICA EM PESQUISA – CEP/MCO/UFBA**
**MATERNIDADE CLIMÉRIO DE OLIVEIRA**
**UNIVERSIDADE FEDERAL DA BAHIA**
**IORG0003460. Assurance FWA00002471, October 26, 2010**
**IRB00004123, October 5, 2007 - October 4, 2010**

Rua Augusto Viana, s/nº, Canela – Hospital Universitário Professor Edgard Santos, 1.º andar
Cep: 40.110-160 – Salvador-Bahia tele/fax.: (71) 3339-6394 e-mail: cepmco@ufba.br homepage: www.cepmco.ufba.br

## PARECER/RESOLUÇÃO ADITIVA N.º 191/2008

Para análise e deliberação deste Institucional o Professor, Doutor, **Edgar Marcelino de Carvalho Filho,** Pesquisador Responsável pelo Projeto de Pesquisa **"Resposta imunológica, fatores virais e infecções por helmintos na expressão de doença associada ao HTLV-1."** aprovado em 30 de Abril de 2008 pelo Parecer/Resolução nº 030/2008 deste Colegiado, apresentou o **"Orçamento"** reajustado bem como o **"Termo de Consentimento Livre e Pré-Esclarecido"** em atendimento as recomendações explicitados no Parecer acima referido.

Inexistindo nas referidas proposições conflito administrativo, processual e ético que contra-indiquem a conseqüente continuidade executória da pesquisa, ficam as mesma **aprovadas** por esta Instância.

APROVADO.

Salvador, 23 de Setembro de 2008

Professor, Doutor, Antônio dos Santos Barata
Coordenador – CEP/MCO/UFBA

**Observações importantes.** Toda a documentação anexa ao Protocolo proposto e rubricada pelo (a) Pesquisador (a), arquivada neste CEP, e também a outra devolvida com a rubrica da Secretária deste (a) ao (à) mesmo (a), faz parte intrínseca deste Parecer/Resolução e nas "Recomendações Adicionais" apensas, **bem como a impostergável entrega de relatórios parciais e final como consta nesta liberação,** (Modelo de Redação para Relatório de Pesquisa, anexo).

# XIII. ARTIGOS PUBLICADOS



## MANIFESTAÇÕES DERMATOLÓGICAS EM INDIVÍDUOS INFECTADOS PELO HTLV-1

### CUTANEOUS MANIFESTATIONS IN PATIENTS INFECTED BY HTLV-1

**Lorena Dantas[1], Clara Passos[2], Paulo R. L. Machado[3]**
*[1]Estudante de Mestrado do Curso de Pós-graduação em Ciências da Saúde; [2]Estudante de Medicina da Fundação Bahiana de Medicina e Saúde Pública; [3]Serviço de Imunologia, Complexo Hospitalar Universitário Professor Edgard Santos, Universidade Federal da Bahia; Salvador, BA, Brasil*

**A infecção pelo vírus linfotrópico humano de células T do tipo 1 (HTLV-1) tem sido associada a diversas manifestações dermatológicas, não somente em pacientes com doenças predominantemente cutâneas como o Linfoma/ Leucemia de células T do adulto e a Dermatite Infecciosa, mas também em portadores assintomáticos do vírus ou em pacientes com doença neurológica. A maioria destas dermatoses deve ser reconhecida, seja pela sua maior frequência de associação ao HTLV-1, seja pela possibilidade de indicar o aparecimento ou progressão de doenças sistêmicas graves associadas ao vírus.**
**Palavras-chave: HTLV-1, manifestações de pele e HTLV-1, lesões cutâneas e HTLV-1.**

*The infection of the human T-cell lymphotropic virus type 1 (HTLV-1) has been associated with several cutaneous manifestations, not only in patients with predominantly skin diseases like lymphoma / leukemia T-cell and adult infective dermatitis, but also in asymptomatic carriers of the virus or in patients with neurological disease. Most of these skin conditions should be recognized by their higher frequency of association with HTLV-1, and the possibility to indicate the onset or progression of serious systemic diseases associated with this viruses.*
*Key words: HTLV-1, cutaneous manifestations, skin lesions and HTLV-1.*

O vírus linfotrópico humano de células T do tipo 1 (HTLV-1), foi primeiramente isolado de uma doença com manifestações cutâneas: o Linfoma/ Leucemia de células T do adulto (LLcTA), em 1980 nos Estados Unidos[27].

Posteriormente foram descritas a mielopatia associada ao HTLV-1 ou paraparesia espástica tropical (HAM/TSP) e a uveíte associada ao HTLV-1[29, 22]. No entanto, a maioria dos portadores de HTLV-1 são considerados assintomáticos, e pouco se conhece sobre o espectro de doenças que podem estar associadas ao vírus. Estudo recente realizado na cidade de Salvador demonstrou uma maior freqüência e diversidade de manifestações associadas ao HTLV-1[8].

A presença do HTLV-1 tem sido documentada em lesões dermatológicas de LLcTA[33] e de portadores assintomáticos[12], e o território cutâneo pode ser um dos mais afetados pelo vírus. A única dermatose associada de maneira específica ao HTLV-1 é a dermatite infecciosa (DIH), uma forma de eczema infantil grave e recidivante, inicialmente descrita em 1966 por Sweet[35] na Jamaica e caracterizada como diretamente associada à infecção pelo vírus por La Grenade em 1990[16]. No entanto, muitas alterações cutâneas tem sido documentadas no LLcTA e na HAM/TSP[26 34 15 18], e várias dermatoses infecciosas ou inflamatórias têm sido encontradas com maior freqüência em portadores assintomáticos do HTLV-1[12 23]. Estes dados mostram que a pele é um dos principais órgãos-alvo do HTLV-1, apresentando manifestações que podem sinalizar para a pesquisa do vírus em indivíduos considerados assintomáticos. Em áreas de elevada prevalência do HTLV-1 como Salvador[11] e em outras regiões do Brasil[6], o reconhecimento destas manifestações é ferramenta fundamental para o clínico pesquisar a presença de infecção viral.

Esta revisão pretende explorar as principais doenças e manifestações dermatológicas associadas ao HTLV-1 em pacientes com diagnóstico de HAM-TSP e em portadores assintomáticos. A DIH e o LLcTA serão abordados em outro capítulo.

Este é um trabalho de revisão associado a dados ainda não publicados obtidos em pacientes acompanhados no ambulatório de HTLV-1 do Complexo Hospitalar Universitário Prof. Edgard Santos. Este trabalho foi aprovado pelo Comitê de Ética e Pesquisa da Maternidade Climério de Oliveira em 15/02/2009. Todos os pacientes assinaram o termo de consentimento livre e esclarecido.

**Classificação e Patogênese das Dermatoses Associadas ao HTLV-1**

Devido à grande diversidade de manifestações dermatológicas em pacientes com HTLV-1 algumas classificações já foram propostas. A primeira delas foi publicada em 1996 por Ruenda & Blanck[30] na qual as lesões foram divididas em dois grandes grupos: lesões associadas à presença de células infectadas pelo HTLV-1 (neoplásicas ou inflamatórias não-neoplásicas) e lesões associadas à

Recebido em 02/06/2009 Aceito em 15/06/2009
Endereço para correspondência: Dr. Paulo R. L. Machado - Serviço de Imunologia, 5º andar, Complexo Hospitalar Universitário Professor Edgard Santos, Rua João das Botas s/n, Canela, 40110-160, Salvador, BA, Brasil. Phone (55.71) 3237-7353, Fax: (55.71) 3245-7110. E-mail: prlmachado@uol.com.br.
Fonte de financiamento: Este trabalho teve o suporte do National Institute of Health projeto R01 AI079238A.

**Gazeta Médica da Bahia** 2009;79:1(Jan-Dez):45-49
© 2009 Gazeta Médica da Bahia. Todos os direitos reservados.

imunossupressão (infecciosas ou neoplásicas). Em 2000, La Grenade[17] propôs nova classificação dividida em três categorias: lesões relacionadas às doenças causadas pelo HTLV-1, lesões relacionadas à imunossupressão e lesões inespecíficas. A mais recente classificação foi desenvolvida por Nobre et al.[23] fazendo uma associação das classificações anteriores na qual as lesões dermatológicas nos portadores de HTLV-1 foram divididas em três categorias (Tabela 1).

É bastante provável que muitas das alterações cutâneas se devam a mais de um fator, onde a infecção direta do vírus na célula pode se associar com a interferência indireta em diversas funções. Assim, a infecção e ação do HTLV-1 em linfócitos pode induzir proliferação clonal[1], e/ou aumento na produção de citocinas proinflamatórias[7 31], respondendo pelo aparecimento do LLcTA, DIH e dermatite seborréica. Em outras situações o linfócito pode sofrer alterações funcionais tendo como conseqüência algum grau de imunossupressão da resposta celular[28 36], o que explicaria a maior freqüência de quadros infecciosos como as dermatofitoses e a sarna crostosa. Outras células do território cutâneo podem ser infectadas pelo vírus, como células do sistema nervoso autônomo, de glândulas sudoríparas e queratinóticos[33 14], cuja disfunção resultante pode se associar a diversos graus de xerodermia incluindo a ictiose adquirida.

**Lesões Dermatológicas em Portadores Assintomáticos**

Estudo realizado em Minas Gerais em doadores de sangue mostrou que em 128 portadores assintomáticos do HTLV-1 o exame dermatológico foi anormal em 49% dos casos (*odds ratio* = 8,77) comparado com 12 % em 108 indivíduos soronegativos do grupo controle [12]. As alterações dermatológicas mais encontradas foram dermatofitose (34%), ictiose adquirida (7%) e dermatite seborréica (6,3%). Os autores identificaram o vírus através de PCR em 43% das amostras de pele normal do grupo de soropositivos, e com maior frequência na pele anormal comparada com a pele normal no mesmo indivíduo, o que sugere que os linfócitos infectados migram para a pele e podem participar diretamente das alterações cutâneas.

A avaliação dermatológica de 30 pessoas de uma mesma família cuja metade era portadora do HTLV-1, mostrou 7 casos de xerodermia incluindo 3 casos de ictiose adquirida, somente nos soropositivos, além de uma maior carga proviral nos sujeitos com mais de uma manifestação cutânea[24]. Outras alterações cutâneas descritas foram *tinea pedis* (2 casos), candidíase interdigital (1 paciente), cicatriz de herpes zoster (2 pacientes), rosácea (1 paciente), e escabiose (1 paciente).

No ambulatório multidisciplinar de HTLV-1 do Hospital Universitário Professor Edgar Santos, dados preliminares do exame dermatológico de 134 portadores do vírus mostrou alterações cutâneas em 79% dos casos, com predomínio de dermatofitose e onicomicose (38%), seguido de dermatite seborréica (24%) e xerodermia e/ou ictiose adquirida em 23% (Tabela 2).

Estudo recente[25] documenta uma maior prevalência de HTLV-1 em pacientes dermatológicos (0,7%) comparados com doadores de sangue (0,2%). As dermatoses mais encontradas nos soropositivos (2 casos de cada) foram: vitiligo, dermatofitose e hanseníase.

Vários relatos demonstram uma maior frequência de escabiose e suas formas graves como a sarna crostosa nos portadores assintomáticos do HTLV-1[4 5]. Finalmente, vitiligo, herpes zóster, foliculite decalvante e outras dermatoses têm sido descritas em menor número[12 13], permitindo que a sua relação com a presença do HTLV-1 possa ser questionada. As principais dermatoses encontradas nos portadores assintomáticos do HTLV-1 são descritas a seguir.

**Dermatofitoses**

Também conhecida por *tinea* ou tinha. São causadas por fungos que vivem à custa da queratina da pele, unha e cabelo, como por exemplo, os que fazem parte dos gêneros *Trichophyton, Microsporum, Epidermophyton*[32]. A freqüência de dermatofitose em pacientes HTLV-1 assintomáticos, segundo Gonçalves et al.[12], é a maior dentre todas as lesões dermatológicas atingindo um valor de 34,4%, enquanto que em pacientes soronegativos esse valor é de apenas 16%. Neste estudo, os tipos mais comuns de dermatofitose foram a *tinea pedis, tinea ungium, tinea corporis,* e *tinea cruris*. No ambulatório multidisciplinar de HTLV-1 do HUPES, dados preliminares também mostram uma frequência elevada de dermatofitose e onicomicose nos portadores de HTLV-1 (Tabela 2).

**Ictiose Adquirida**

A ictiose adquirida é uma forma grave de xerodermia que se manifesta com intenso ressecamento cutâneo e formação de escamas aderentes, hipercrômicas e poligonais, com aspecto semelhante a escamas de peixe. Este quadro pode ocorrer associado a algumas doenças como hanseníase wirchoviana, como manifestação de síndrome paraneoplásica, ou secundária ao uso de alguns medicamentos. A ictiose adquirida pode ser causada por hipohidrose devido ao envolvimento do sistema nervoso autônomo por células inflamatórias[14], tendo sido descrita em 7% de portadores sadios de HTLV-1[12] e também em pacientes com HAM-TSP[14]. A avaliação dermatológica de 15 portadores de HTLV-1 de um mesmo grupo familiar documentou ictiose adquirida em 3 membros, um deles com quadro de HAM-TSP e dois assintomáticos[24].

O fato da ictiose adquirida ser uma manifestação cutânea largamente documentada tanto em portadores assintomáticos como nos pacientes com HAM-TSP, indica que em regiões endêmicas para o HTLV-1 como na cidade de Salvador-Bahia, a investigação de todo caso de ictiose adquirida deve incluir a pesquisa do vírus. Adicionalmente, o encontro de ictiose adquirida em soropositivos deve alertar o clínico para a possibilidade de um futuro desenvolvimento de HAM-TSP, o que ressalta a importância desta dermatose neste contexto.

**Tabela 1.** Classificação das lesões dermatológicas em pacientes infectados pelo HTLV-1, segundo Nobre et al.

| |
|---|
| **Lesões diretamente causadas por células infectadas pelo HTLV-1 na pele.** |
| Neoplásicas |
| Não-neoplásicas |
| **Lesões indiretamente causadas por células infectadas pelo HTLV-1 na pele** |
| Produção de citocinas |
| Imunosupressão |
| Alterações neurológicas |
| Outros mecanismos indiretos |
| Lesões inespecíficas |

**Tabela 2.** Principais alterações dermatológicas em 134 portadores de HTLV-1 no ambulatório multidisciplinar do Hospital Universitário Professor Edgard Santos.

| | |
|---|---|
| Exame anormal | 106 (79%) |
| Dermatofitose (incluindo onicomicose) | 40 (38%) |
| Dermatite seborréica | 26 (24%) |
| Xerose | 19 (18%) |
| Escabiose | 7 (7%) |
| Ictiose adquirida | 5 (5%) |
| Outras dermatoses | 36 (34%) |

**Figura 1.** Sarna crostosa em paciente com HAM-TSP.

**Sarna crostosa**

A sarna crostosa é uma forma clínica rara de escabiose que freqüentemente acomete indivíduos neuropatas, com hábitos de higiene precários, em tratamento imunossupressor, como corticóides ou radioterapia, pacientes com síndrome de Down, indivíduos com hanseníase wirchoviana, diabéticos, desnutridos e pacientes HIV e/ou HTLV-1 positivos[9 4 10]. Tem como agente causal o *Sarcoptes scabiei*, sendo caracterizada clinicamente por formação de lesões extensas com escamas, crostas e áreas com hiperceratose que acometem, principalmente, proeminências ósseas, comprometendo também unhas, face, cabeça e regiões palmoplantares. A figura 1 mostra intenso comprometimento na região palmar, em paciente portador de HAM-TSP. Deve-se sempre suspeitar de sarna crostosa em pacientes imunossuprimidos com crostas e prurido. As lesões abrigam muito mais parasitas que a forma comum de escabiose, sendo por isso mais contagiosa[9]. O quadro não diagnosticado pode desencadear surtos de escabiose em asilos, hospitais e casas de repouso. Os contagiados desenvolvem escabiose comum, o que demonstra que a forma crostosa se deve a uma deficiência do hospedeiro, fazendo com que o examinador suspeite fortemente de algum grau de imunodepressão, como na infecção por HTLV-1[4].

**Figura 2.** Dermatite seborréica em portador de HTLV-1.

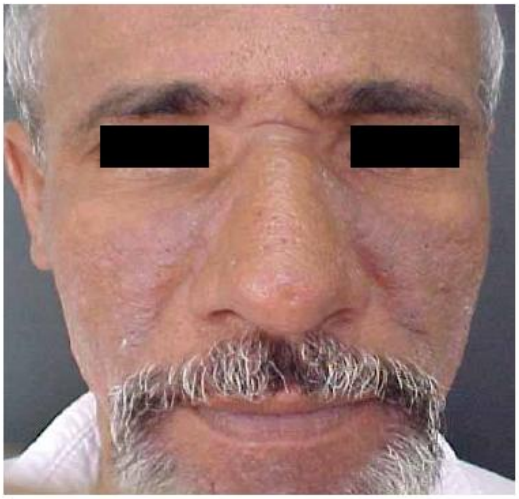

A frequência de positividade para HTLV-1 em portadores de sarna crostosa pode ser elevada nas regiões onde o vírus tem maior prevalência. Estudo realizado no Peru documentou sorologia positiva para HTLV-1 em 16 de 23 pacientes com sarna crostosa[4]. Na Bahia, Brites et al.[5] revisaram 91 casos de escabiose, mostrando uma maior associação de formas severas e de sarna crostosa com HTLV-1 do que HIV. A sarna crostosa também pode ser encontrada em pacientes com HAM-TSP[2] e com maior frequência em associação com LLcTA[10]. A presença de sarna crostosa em pacientes com HTLV-1 pode indicar imunossupressão associada ao LLcTA em fase subclínica ou já plenamente estabelecido[10].

Embora incomum, o encontro de sarna crostosa em nosso meio deve incluir entre outras hipóteses a possibilidade de infecção pelo HTLV-1 e indicar um acompanhamento cuidadoso de soropositivos considerados assintomáticos, já que pode ser um marcador de evolução para LLcTA.

**Dermatite Seborréica**

A dermatite seborréica (DS) é uma dermatite crônica não contagiosa, recorrente, com hiperproliferação epidérmica e com freqüente participação das leveduras do *Pityosporum,* ocorre em regiões cutâneas ricas em glândulas sebáceas, predominando no sexo masculino. A seborréia/oleosidade é fator predisponente, tendo também a umidade, calor, estresse como agravantes. A DS acomete cerca de 5% da população em geral e tem alta incidência em pacientes com HIV, sendo observada também uma freqüência elevada em pacientes HTLV-1 positivos[13]. Segundo Gonçalves et al.[12], pode ser vista em 6% dos pacientes assintomáticos HTLV-1 positivos. No entanto, a avaliação de soropositivos no ambulatório multidisciplinar de HTLV-1 do Hospital Universitário Professor Edgar Santos mostra DS em 24% dos casos (Tabela 2). Clinicamente a DS apresenta-se com lesões eritematodescamativas, sem brilho e recobertas por escamas de aspecto gorduroso e amarelado. Estas lesões distribuem-se por áreas seborréicas como margens de couro cabeludo, face - região glabelar e sulco nasogeniano (figura 2), região pré-esternal, interescapular, flexuras axilares e anogenitais. A DIH é um dos diagnósticos diferenciais da DS, porém na primeira as escamas são mais exsudativas, fétidas e com crostas melicéricas principalmente na região nasal, que regridem rapidamente após antibioticoterapia[3]. Embora a DS seja mais comum na puberdade e na idade adulta, estudo de coorte na Jamaica mostrou que o desenvolvimento de DS em crianças portadoras de HTLV-1 foi maior do que no grupo controle soronegativo, e estava associado a uma maior carga proviral quando comparado ao grupo soropositivo que não desenvolveu DS[19 20].

Estes dados mostram a importância da DS como manifestação cutânea na infecção pelo HTLV-1, sugerindo que em regiões endêmicas, todos os casos de DS com manifestação grave e extensa devam ser pesquisados com sorologia para o HTLV-1.

**Lesões Dermatológicas na HAM-TSP**

As principais manifestações dermatológicas associadas à HAM/TSP são xerose cutânea, ictiose adquirida, erisipela, calosidade plantar, candidíase, eritema palmar e rubor facial[13]. Poucos estudos abordam as manifestações cutâneas na HAM/TSP, porém em estudo publicado em 2003[18], foi realizada uma comparação das manifestações dermatológicas de pacientes com HAM/TSP e doadores de sangue com sorologia negativa para o HTLV-1, observando-se maior incidência de xerodermia (ressecamento da pele), eritema palmar e candidíase cutânea no grupo de pacientes com HAM-TSP. A xerodermia e a ictiose adquirida, são as manifestações mais descritas nos pacientes com HAM/TSP, ocorrendo em até 66% dos casos[14], e sendo mais intensas nos casos avançados de doença neurológica[18 13]. Estas lesões manifestam-se predominantemente nas pernas, nos flancos e nos braços. Milagres et al.[21] evidenciaram, em um estudo histológico de fragmentos de pele com ictiose adquirida em pacientes com HAM/TSP, a presença de hiperceratose ortoceratótica e infiltração perivascular de linfócitos, com áreas de paracetose e focos de epidermotropismo em alguns casos. Acredita-se que a xerose cutânea e a ictiose adquirida nestes pacientes seja resultante de hipohidrose secundária ao envolvimento do sistema nervoso autônomo, ou causada por efeitos diretos do próprio vírus na pele ao infectar células das glândulas sudoríparas, além de ativar queratinócitos através da liberação de citocinas[14 24].

A alta freqüência de candidíase em pacientes com HAM/TSP já é bem descrita na literatura e está, na maioria das vezes, associada à incontinência urinária manifestando-se como lesões de intertrigo da região inguinal[13 21]. A calosidade plantar também é vista com grande freqüência nos pacientes com mielopatia decorrente dos distúrbios de marcha[13]. Manifestações cutâneas menos comuns e já descritas na HAM-TSP compreendem, entre outras, eritrodermia, foliculite decalvante, dermatofitose, vitiligo, dermatite seborréica e sarna crostosa[15 23 2].

**Conclusão**

Sendo o HTLV-1 um vírus de prevalência elevada na Bahia e no Brasil é importante que o clínico esteja atento às manifestações dermatológicas apresentadas por indivíduos ditos assintomáticos, já que estas são frequentes e algumas vezes podem indicar associação ou progressão para doenças graves, como a LLcTA ou a HAM/TSP. A identificação das dermatoses associadas com a infecção pelo HTLV-1 pode contribuir para a detecção precoce do vírus em pacientes sem maiores manifestações clínicas, e permitir um melhor acompanhamento clínico e laboratorial destes indivíduos. Muito pouco se conhece sobre o espectro de dermatoses associadas ao HTLV-1 e que podem ser marcadores de evolução para doenças graves, o que indica a necessidade de investimento em projetos de pesquisas nesta área principalmente na cidade de Salvador, capital brasileira com o mais alto índice de prevalência deste vírus.

**Referências**


1. Aifantis I, Raetz E, Buonamici S. Molecular pathogenesis of T-cell leukaemia and lymphoma. Nat Rev Immunol 8: 380-90, 2008.
2. Bergman JN, Dodd WA, Trotter MJ, Oger JJ, Dutz JP. Crusted scabies in association with human T-cell lymphotropic virus 1. J Cutan Med Surg 3: 148-52, 1999.
3. Bittencourt AL, Primo J, De Oliveira MFP. Manifestations of human T cell lymphotropic virus type I infection in childhood and adolescence. Jornal de Pediatria 82: 411-420, 2006.
4. Blas M, Bravo F, Castillo W, Ballona R, Navarro P, Catacora J, Cairampoma R, Gotuzzo E. Norwegian Scabies in Peru: the impact of human T cell lymphotropic virus type I infection. Am J Trop Med Hyg 72: 855-857, 2005.
5. Brites C, Weyll M, Pedroso C, Badaro R. Severe and Norwegian scabies are strongly associated with retroviral (HIV-1/HTLV-1) infection in Bahia, Brazil. AIDS 16: 1292-93, 2002.
6. Carneiro-Proietti AB, Ribas JG, Catalan-Soares BC, Martins ML, Brito-Melo GE, Martins-Filho OA, Pinheiro SR, Araújo A de Q, Galvão-Castro B, de Oliveira MS, Guedes AC, Proietti FA. Infection and disease caused by the human T cell lymphotropic viruses type I and II in Brazil. Rev Soc Bras Med Trop 35: 499-508, 2002.

7. Carvalho EM, Bacellar O, Porto AF, Braga S, Galvão-Castro B, Neva F. Cytokine profile and immunomodulation in asymptomatic human T-lymphotropic virus type 1-infected blood donors. J Acquir Immune Defic Syndr 27: 1-6, 2001.
8. Caskey MF, Morgan DJ, Porto AF, Giozza SP, Muniz AL, Orge GO, Travassos MJ, Barrón Y, Carvalho EM, Glesby MJ. Clinical manifestations associated with HTLV type I infection: a cross-sectional study. AIDS Res Hum Retroviruses. 23: 365-71, 2007.
9. Chosidow O. Scabies and pediculosis. Lancet 355: 819-826, 2000.
10. del Giudice P, Sainte Marie D, Gérard Y, Couppié P, Pradinaud R. Is crusted (Norwegian) scabies a marker of adult T cell/ leukemia in human T lymphotropic virus type I seropositive patients? J Infect Diseases 176: 1090-92, 1997.
11. Dourado I, Alcântara LC, Barreto M, Teixeira MG, Galvão Castro B. HTLV-I in the general population of Salvador, Brazil. A city with African ethnic and sociodemografic characteristics. J Acq Immune Defic Syndr 34: 527- 31, 2003.
12. Gonçalves DU, Guedes AC, Proeitti AB, Martins ML, Proietti FA, Lambertucci JR. Dermatology lesions in asymptomatic blood donors seropositive for human T cell lymphotropic virus type-1. Am J Trop Med Hyg 68: 562-565, 2003.
13. Guedes AMC, Araujo MG. Manifestações dermatológicas associadas ao HTLVI. Caderno de Hemominas, Belo Horizonte, p. 165-173, 2006.
14. Hashiguchi T, Osame M, Arimura K, Fijiyama J, Furukawa Y, Kubota R, Koreeda Y, Maruyama I, Matsumoto M, Tashiro M, Sato E. Skin manifestations in HTLV-I associated myelopathy (HAM): xerosis and erythema. In: Román CG, Vernant JC, Osame M (ed), HTLV-I and the nervous system. New York: Alan R Liss 443–448, 1989.
15. Kuwabara H, Nagai M, Hojo W, Yamada A, Miki H, Takeuchi H, Teranishi K, Matsuda K, Uchida Y, Nakashima K, Sasaki M, Sepp R. Human T lymphotropic vírus type I associated myelopathy with pulmonary and cutaneous lesions. Journal of Clinical Pathology 46: 273-275, 1993.
16. La Grenade L, Hanchard B, Fletcher V, Cranston B, Blattner W. Infective dermatitis of Jamaican children: a marker for HTLV-I infection. Lancet 336: 1345-1347, 1990.
17. La Grenade L. Manifestações dermatológicas do HTLV-I. In : Proietti ABFC (ed), HTLV-I/II. Caderno de Hemominas 2000; vol XI. Cap 4, p139-146.
18. Lenzi MER, Cuzzi-Maya T, Oliveira ALA, Andrade-Serpa MJ, Araujo AQC. Dermatology findings of human T lymphotropic vírus type I (HTLVI) - associated myelopathy/tropical spastic paraparesis. Clin Infect Dis 36: 507-513, 2003.
19. Maloney EM, Wiktor SZ, Palmer P, Cranston B, Pate EJ, Cohn S, Kim N, Miley W, Thomas TL, Blattner WA and Hanchard B. A Cohort Study of Health Effects of Human T-Cell Lymphotropic Virus Type I Infection in Jamaican Children. Pediatrics 112: 136-142, 2003.
20. Maloney EM, Nagai M, Hisada M, Soldan SS, Goebel PB, Carrington M, Sawada T, Brennan MB, Cranston B, Hanchard B, and Jacobson S. Prediagnostic Human T Lymphotropic Virus Type I Provirus Loads Were Highest in Jamaican Children Who Developed Seborrheic Dermatitis and Severe Anemia. J Infect Dis 189: 41–5, 2004.
21. Milagres SP, Sanches JA, Milagres ACP, Valente NYS. Histopathological and immunohistochemical assessment of acquired ichthyosis in patients with human-Tcell lymphotropic virus type I- associated myelopathy. Br J Dermatol 149: 776-781, 2003.
22. Mochizuchi M, Yamaguchi K, Takatsuki K, Watanabe T, Mori S, Tajim K.. HTLV-I and uveitis [letter]. Lancet 339: 1110, 1992.
23. Nobre V, Guedes ACM, Proietti FA, Stanciolli E, Martins ML, Serufo JC, Antunes CM, Grossi MA, Lambertucci JR. Lesões dermatológicas em pacientes infectados pelo vírus linfotrópico humano de células T do tipo 1 (HTLV-1). Rev Soc Bras Med Trop 38: 43-52, 2005.
24. Nobre V, Guedes ACM, Martins ML, Barbosa-Stancioli EF, Serufo JC, Proietti FA, Ribas JG, Ferreira CE, Lambertucci JR. Dermatological findings in 3 generations of a family with a high prevalence of Human T Cell Lymphotropic Virus Type 1 infection in Brazil. Clin Infect Dis 43: 1257-1263, 2006.
25. Nobre V, Antônio Carlos Guedes, Fernando Augusto Proietti, Marina L. Martins, Gabriella Nassif, José Carlos Serufo, Lambertucci JR. Increased Prevalence of Human T Cell Lymphotropic Virus Type 1 in Patients Attending a Brazilian Dermatology Clinic. Intervirology 50: 316–318, 2007.
26. Oshima K. Pathological features of diseases associated with human T-cell leukemia virus type I. Cancer Sci 98: 772-778, 2007.
27. Poeiz POIEZ, B. F. ; RUSCETTI, F. W. ; GAZDER, A. F. ; *et al.* Detection and isolation of type C retrovirus particles from fresh and cultered lymphocytes of a patient wih cutaneous T-cell lymphoma. Proc Natl Acad Sci (USA) 77: 7415-9, 1980.
28. Popovic M, Flomenberg N, Volkman DJ, Mann D, Fauci AS, Dupont B, Gallo R. Alteration of T-cell functions by infection with HTLV-I or HTLV-II. Science 226: 459-461, 1984.
29. Román GC, Osame M. Identity of HTLV-I-associated tropical spastic paraparesis and HTLV-I-associated myelopathy. Lancet 1: 651, 1988.
30. Ruenda R, Blank A. HTLV-I associated cutaneous manifestations. In: Zaninovic V (ed), HTLV- thruths and questions. Cali: Feriva, p. 212-222, 1996.
31. Santos SB, Porto AF, Muniz AL, de Jesus AR, Magalhães E, Melo A, Dutra WO, Gollob KJ, Carvalho EM. Exacerbated inflammatory cellular immune response characteristics of HAM/TSP is observed in a large proportion of HTLV-I asymptomatic carriers. BMC Infect Dis 4: 7, 2004.
32. Schechtman RG, Azulay DR, Azulay RD. Micoses Superficiais. In: Azulay & Azulay (ed), Dermatologia. 4ª. edição. Rio de Janeiro: Guanabara Koogan, p. 364-372, 2006.
33. Setoyama M, Kerdel FA, Elgart G, Kanzaki T, Byrnes JJ. Detection of HTLV-1 by polymerase chain reaction *in situ* hybridization in adult T-cell leukemia/lymphoma. Am J Pathol 152: 683–689, 1998.
34. Setoyama M, Mizoguchi S, Kanzaki T. Prurigo as a clinical prodrome to adult T-cell leukemia/lymphoma. Br J Dermatol 138: 137-140, 1998.
35. Sweet RD. A pattern of eczema in Jamaica. Br J Dermatol 78: 93-100, 1966.
36. Tachibana N, Okayama A, Ishizaki J, Yokota T, Shishime E, Murai K, Shiori S, Tsuda K, Essesx M, Mueller N. Suppression of tuberculin skin reaction in healthy HTLV-I carriers from Japan. International Journal of Cancer 42, 829-831, 1988.

# XIV. RESUMO APRESENTADO EM EVENTO CIENTÍFICO